BY BULGARIAN SOCIETY FOR RHEUMATOLOGY

RHEUMATOLOGY (BULGARIA)

Vol. XXXIV 2026 • № S2

Supplement 2



EDITORIAL BOARD

Editor-in-Chief

Tsvetoslav Georgiev
Medical University – Varna, Varna, Bulgaria
ORCID iD: 0000-0002-1652-4648

Editor-in-Chief Emeritus

Rumen Stoilov
Medical University – Sofia, Sofia, Bulgaria
ORCID iD: 0000-0002-6340-9650

Zlatimir Kolarov
Medical University – Sofia, Sofia, Bulgaria
ORCID iD: 0000-0002-5819-0842

Deputy Editors-in-Chief

Anastas Batalov
Medical University – Plovdiv, Plovdiv, Bulgaria
ORCID iD: 0000-0001-8857-0574

Mariana Ivanova
Medical University – Sofia, Sofia, Bulgaria
ORCID iD: 0000-0002-0441-3043

Mariela Geneva-Popova
Medical University – Plovdiv, Plovdiv, Bulgaria
ORCID iD: 0000-0002-7655-3846

Editorial Advisor

Armen Yuri Gasparyan
University of Birmingham, Birmingham, United Kingdom
ORCID iD: 0000-0001-8749-6018

Statistical Editor

Todor Kundurdzhiev
Medical University – Sofia, Sofia, Bulgaria

Publishing Coordinator

Stoimen Dimitrov
Medical University – Varna, Varna, Bulgaria
ORCID iD: 0009-0007-0559-8506

Editorial Board Members (A-Z)

Alexandre Sepriano
Universidade NOVA de Lisboa, Lisbon, Portugal
ORCID iD: 0000-0003-1954-0229

Antoaneta Toncheva
National Transport Hospital, Sofia, Bulgaria

Ahmet Üşen
Istanbul Medipol University, Istanbul, Türkiye
ORCID iD: 0000-0002-2754-1232

Dimitrios Bogdanos
University of Thessaly, Larissa, Thessaly, Greece
ORCID iD: 0000-0002-9697-7902

Dora Zlatareva
Medical University – Sofia, Sofia, Bulgaria
ORCID iD: 0000-0001-5298-2278

Fatima Alnaimat
The University of Jordan, Amman, Jordan
ORCID iD: 0000-0002-5574-2939

İlke Coşkun Benlidayı
Cukurova University, Faculty of Medicine, Turkey
ORCID iD: 0000-0001-6517-5969

Irena Manolova
Medical University – Stara Zagora, Stara Zagora, Bulgaria
ORCID iD: 0000-0002-4905-6537

Krasimir Kraev
Medical University – Plovdiv, Plovdiv, Bulgaria
ORCID iD: 0000-0002-1155-117X

Ljubinka Damjanovska
University Rheumatology Clinic, Skopje, North Macedonia
ORCID iD: 0000-0002-0837-212X

Mariya Panchovska
Medical University – Plovdiv, Plovdiv,

EDITORIAL BOARD

Bulgaria
ORCID iD: 0000-0002-5271-2902

Nemanja Damjanov
University of Belgrade, Belgrade, Serbia
ORCID iD: 0000-0001-6249-7428

Nikolay Stoilov
University Hospital "St. Ivan Rilski", Sofia, Bulgaria
Medical University – Sofia, Sofia, Bulgaria
ORCID iD: 0000-0001-7183-086X

Olena Zimba
Danylo Halytsky Lviv National Medical University, Lviv, Ukraine
ORCID iD: 0000-0002-4188-8486

Plamen Todorov
Medical University – Plovdiv, Plovdiv, Bulgaria
ORCID iD: 0000-0002-9887-6064

Rositsa Karalilova
Medical University – Plovdiv, Plovdiv, Bulgaria
ORCID iD: 0000-0001-8030-0529

Simeon Monov
Medical University – Sofia, Sofia, Bulgaria
ORCID iD: 0000-0001-8074-3768

Stefka Neycheva
Military Medical Academy, Sofia, Bulgaria
ORCID iD: 0000-0001-7976-705X

Stefka Radenska-Lopovok
I.M. Sechenov First Moscow State Medical University, Moscow, Russian Federation
ORCID iD: 0000-0002-4669-260X

Tsvetanka Petranova
Medical University – Sofia, Sofia, Bulgaria
ORCID iD: 0000-0002-5089-4925

Velichka Popova
Medical University – Plovdiv, Plovdiv, Bulgaria
ORCID iD: 0000-0001-5733-5520

Vladimira Boyadzhieva
Medical University – Sofia, Sofia, Bulgaria
ORCID iD: 0000-0002-6780-5810

Yuliya Fedorchenko
Ivano-Frankivsk National Medical University, Ivano-Frankivsk, Ukraine
ORCID iD: 0000-0002-5042-1191

Xenofon Baraliakos
Ruhr-Universität Bochum, Bochum, Germany
ORCID iD: 0000-0002-9475-9362

RHEUMATOLOGY (BULGARIA)

Journal of Bulgarian Society for Rheumatology

Volume 34, Issue S2, 2026

CONTENTS

Programme

..... I–XIV

FIRST PLENARY SESSION

Boyadzhieva V., Stoilov N., Ivanova M., Spasova I., Boteva B.
Physical Activity and Rehabilitation Among Patients with Rheumatic Diseases in Bulgaria: Unmet Needs and Challenges
..... 1–3

Stoilova St., Popova-Belova St., Geneva-Popova M.
Continuity and Consistency of Care in Patients with Inflammatory Joint Diseases
..... 4–6

Boyadzhieva Vl., Stoilov N.
Access to Rheumatological Care and Treatment in Europe: Comparative Analysis and Positioning of Bulgaria Based on Original Data from the EULAR Project – RHEUMAFACTS
..... 7–9

Kolarov Z., Dimitrov S.
The Secret of Life – 3: From Biochemistry to Biological Therapy – a Philosophical-Organic Perspective
..... 10–11

SECOND PLENARY SESSION – EMEUNET SYMPOSIUM

Pencheva D., Panagiotopoulos A., Sieiro Santos C.
Opportunities in Rheumatology Training EMEUNET: Opportunities for Young Rheumatologists
..... 12–13

Pencheva D., Johnstone E., Grzeda M.T., Boyadzhieva V., Stoilov N., Ivanova M.
Performance of the Bulgarian Ankylosing Spondylitis Quality of Life (ASQoL) Questionnaire in Axial Spondyloarthritis
..... 14–16

Pencheva D., Ivanova M.
Difficult-to-Manage Systemic Lupus Erythematosus: Can We Define It?
..... 17–19

RHEUMATOLOGY (BULGARIA)
Journal of Bulgarian Society for Rheumatology
Volume 34, Issue S2, 2026

CONTENTS

THIRD PLENARY SESSION

Emin S., Boyadzhieva V., Stoycheva Y., Stankova J., Stoilov N.
Systemic Lupus Erythematosus and Psoriatic Arthritis – Coexistence or Overlap?
..... 20–22

Sapundzhieva T., Sapundzhiev L., Todorov P., Mitev M., Batalov A.
Patient Perceived Symptom Burden Correlates to a Great Extent with Ultrasound-Detected Severity of Parenchymal Changes of the Major Salivary Glands and Joint Inflammation – a Cross-Sectional Multi-Center Ultrasound Study in Patients with Primary Sjögren's Syndrome
..... 23–25

Ermencheva P., Kotov G., Ivanova M.
Postpartum Period and Challenges for Systemic Lupus Erythematosus Patients
..... 26–27

Yoneva Ts.
Prognostic Factors in Patients with ANCA-Associated Vasculitis and Renal Involvement
..... 28–30

Zdravkova Y., Zhekova I., Fandi S., Yoneva Ts.
The Place of Belimumab in Lupus Nephritis: From Evidence to Practice
..... 31–33

FOURTH PLENARY SESSION

Momcheva I.
Osteoarthritis as a Disease of Impaired Cellular Homeostasis: From Mechanotransduction to Epigenetic Regulation
..... 34–36

Kolev D., Petrova D., Kodzhaahmed L., Karalilova R.
Ultrasonographic Phenotypes of Osteoarthritis
..... 37–38

RHEUMATOLOGY (BULGARIA)
Journal of Bulgarian Society for Rheumatology
Volume 34, Issue S2, 2026

CONTENTS

Nedkova M.
Osteoporosis – Stratification and Algorithms for Fracture Risk Management
..... 39–40

Bischoff E., Vladeva S., Bischoff F., Hristova M., Kirilov N.
Radiofrequency Echographic Multi-Spectrometry (REMS) for Bilateral Femoral Neck Assessment in Pregnant Women: A Cross-Sectional Study
..... 41–43

FIFTH PLENARY SESSION

Stoyanova D., Penev B., Stoilov R.
Between Methodology and Structural Limitation: Why Lung Ultrasound Remains Unendorsed for Systemic Sclerosis-Associated Interstitial Lung Disease Screening
..... 44–46

Zhekova I.
Lung Involvement in Rheumatoid Arthritis
..... 47–48

Batalov K., Dimitrov S., Georgiev Ts., Batalov Z., Karalilova R.
Opportunities for Early Screening in RA-ILD
..... 49–51

Popova V., Popov I., Dimitrova N.
From Early Diagnosis to Precision Therapy: The Transformation of Modern Rheumatology
..... 52–53

Bolyarova T.
Periodontitis and Rheumatoid Arthritis: Interrelationship and Pathogenetic Mechanisms
..... 54–55

RHEUMATOLOGY (BULGARIA)
Journal of Bulgarian Society for Rheumatology
Volume 34, Issue S2, 2026

CONTENTS

PLENARY LECTURE

Reshkova V.
Nociplastic Pain in Inflammatory Joint Diseases
..... 56–58

SIXTH PLENARY SESSION

Popova-Belova S., Batalov K., Bozhkova M., Popov I., Popova V., Lengerova G., Tokmakov M., Hodzhev V., Geneva-Popova M., Karalilova R.
Assessment of Synovial Biomarkers in Patients with Psoriatic Arthritis, Rheumatoid Arthritis and Osteoarthritis
..... 59–62

Kotov G., Terzieva V., Ermencheva P., Ivanova M.
Treatment of Psoriatic Arthritis with Guselkumab – Data from a Retrospective Study in Real-World Clinical Practice
..... 63–65

Mitev M., Sapundzhiev L., Batalov K., Sapundzhieva T., Batalov Z.
Beyond the Sacroiliac Joints: The Role of Magnetic Resonance Imaging in Facet Joint Assessment in Axial Spondyloarthritis
..... 66–68

Sapundzhiev L., Sapundzhieva T., Mitev M., Encheva M.
Potential for Modifying Radiographic Progression in Axial Spondyloarthritis Through Optimization of Antiresorptive Therapy in Patients with Concomitant Osteoporosis
..... 69–71

Kraev K., Valenzuela G., Brionez T., Gaylis N., Karl B., Rubio J., Singhal A., Box J., Pearson S., Xu F., Chu G., Guerrettaz L., Saddekni M., Raymon H., Banerjee S.
Treatment with an Allogeneic NK Cell Therapy, AB-101, in Combination with Anti-CD20 Antibodies in Immune-Mediated Diseases Demonstrates a Favorable Safety Profile and Comparable B-Cell Depletion to CD19 CAR T Therapies
..... 72–74

RHEUMATOLOGY (BULGARIA)

Journal of Bulgarian Society for Rheumatology

Volume 34, Issue S2, 2026

CONTENTS

SEVENTH PLENARY SESSION

Popova V., Popov I.
Future Therapeutic Targets in Rheumatology: From Selective Immunomodulation to Immune Reset
..... 75–77

Popova V., Popov I., Kunchev I.
Paradoxical Immune Activation During Targeted Therapy: Mechanisms, Clinical Phenotypes, and Therapeutic Management
..... 78–80

Temelkova K.
From Childhood Diagnosis to Adult Care – Challenges in the Transitional Care for Patients with Rheumatic Diseases
..... 81–83

Vasilev T., Temelkova K., Francheshkova D., Kibarova-Hristova D.
Systemic Lupus Erythematosus in Children and Adolescents: Clinical and Laboratory Characteristics and Experience of the Pediatric Rheumatology Clinic in Sofia
..... 84–86

Kraev K., Gaylis N., Brionez T., Valenzuela G., Singhal A., Box J., Guerrettaz L., Raymon H., Saddekni M., Veomett N., Xu F., Banerjee S.
AB-101, an Outpatient-Administered Allogeneic NK Cell Therapy, Combined with Rituximab Generates Robust Efficacy Responses Comparable with Autologous CAR T in 31 Patients with Rheumatologic Diseases
..... 87–91

Milanov A.
The Impact of the Physician-Patient Relationship on Psychological Well-Being and Treatment Adherence in Rheumatic Diseases
..... 92–94

RHEUMATOLOGY (BULGARIA)
Journal of Bulgarian Society for Rheumatology
Volume 34, Issue S2, 2026

CONTENTS

EIGHTH PLENARY SESSION

Kraev K.
When the Diagnosis Seems Obvious: What Are We Missing?
..... 95–97

Mekenyan L., Kolev K., Kolev D., Karalilova R.
Leukocytoclastic Vasculitis and Migratory Arthritis – the Other Face of Crohn's Disease
..... 98–100

Kodzhaahmed L.
Anti-Centromeral Antibodies Associated Digital Gangrene in the Absence of Systemic Disease – a Clinical Case Report
..... 101–103

Stoitsev G., Petrov S., Penev B., Gegouskov V.
Could Hyperuricemia Destroy the Heart? A Rare Case of Tophaceous Aortic Valve: A Case-Based Review
..... 104–106

Stankova J., Naydenova S., Stoycheva Y., Emin S., Boyadzhieva Vl., Stoilov N.
Unstable Cervical Spine Fracture in a Patient with Advanced Ankylosing Spondylitis
..... 107–109

Stankova J., Stoycheva Y., Emin S., Naydenova S., Gergelcheva V., Stoilov N., Boyadzhieva Vl.
CLIPPERS Syndrome: A Therapeutic Challenge and the Role of Rituximab in Disease Management
..... 110–112

Stoycheva Y., Stankova J., Emin S., Stoilov N., Boyadzhieva Vl.
Pachydermoperiostosis (Touraine–Solente–Golé Syndrome) Diagnosed in Two Brothers with a Homozygous SLCO2A1 Variant: Familial Presentation with Joint and Gastrointestinal Involvement
..... 113–115

RHEUMATOLOGY (BULGARIA)
Journal of Bulgarian Society for Rheumatology
Volume 34, Issue S2, 2026

CONTENTS

POSTER SESSION

Reshkova V., Pencheva D., Ivanova-Goycheva M.
Clinical Cases of Interstitial Lung Disease in Rheumatoid Arthritis
..... 116–118

Terzieva V., Kotov G., Ivanova M.
Synovial Fluid Analysis: A Key Method in Diagnostics of Rheumatic Diseases
..... 119–121

Sapundzhieva T., Sapundzhiev L., Batalov A.
Achilles Tendon Enthesitis in Three Patients with Primary Biliary Cholangitis Without Evidence of Underlying Inflammatory Joint Disease: Three Clinical Cases
..... 122–123

Sapundzhieva T., Sapundzhiev L., Todorov P., Mitev M., Batalov A.
Efficacy and Safety of Combined Therapy with a JAK Inhibitor and Nintedanib in a Patient with Seropositive Rheumatoid Arthritis and Progressive Interstitial Lung Disease: A Case Report
..... 124–126

Sapundzhieva T., Sapundzhiev L., Todorov P., Mitev M., Batalov A.
Isolated Enthesitis of Spinal and Pelvic Entheses – an Unusual Phenotype of Psoriatic Disease: A Case Report
..... 127–129

Sapundzhiev L., Sapundzhieva T., Mitev M.
Anifrolumab for Refractory Cutaneous Involvement in Juvenile Dermatomyositis – A Case Report
..... 130–132

БЪЛГАРСКО ДРУЖЕСТВО ПО РЕВМАТОЛОГИЯ

НАЦИОНАЛНА КОНФЕРЕНЦИЯ ПО РЕВМАТОЛОГИЯ

С МЕЖДУНАРОДНО УЧАСТИЕ

ПРОГРАМА

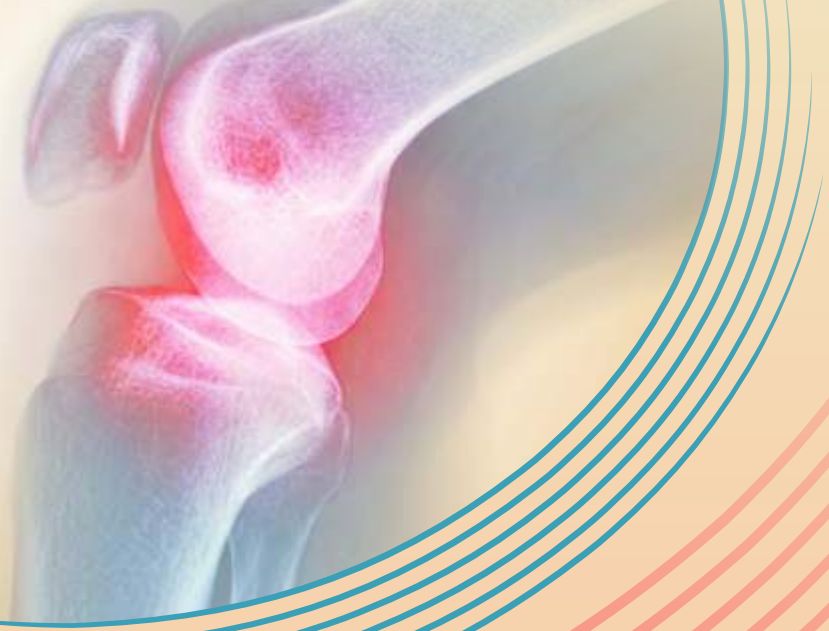

26 - 29 ноември 2026

Хотел Hayatt Regency
Правец

Johnson & Johnson Sponsored Medical Education Event at the National Rheumatology Conference

YOU ARE CORDIALLY INVITED

The Right Turn at the Right Time

Can Early Intervention Change the Trajectory of Psoriatic Disease?



DATE
Saturday, 28 November 2026

TIME
11:30 – 12:30

VENUE
Hyatt Regency, Pravets

Agenda

11:30 – 11:35	**Opening and welcome** Prof. Rositza Karalilova
11:35 – 12:00	**The Right Turn at the Right Time: Can Early Intervention Change the Trajectory of Psoriatic Disease?** Prof. Richard Smith
12:00 – 12:20	**Clinical Implications and Translation into Practice** Assoc. Prof. Plamen Todorov
12:20 – 12:30	**Panel discussion, Q&A and closing remarks** All faculty

Faculty



MODERATOR

Prof. Rositza Karalilova

MD, DSc

Professor of Rheumatology, Medical University – Plovdiv;
Clinic of Rheumatology, UMHAT "Kaspela", Plovdiv



SPEAKER

Prof. Richard Smith

MBBS, MSc, FRCP

Consultant Rheumatologist, Salisbury NHS Foundation Trust;
New Hall Hospital, Salisbury, UK;
Member, GRAPPA



SPEAKER

Assoc. Prof. Plamen Todorov

MD, PhD

Associate Professor of Rheumatology, Medical University – Plovdiv;
TODOROV Rheumatology Centre, Plovdiv

For healthcare professionals only.

Johnson & Johnson Bulgaria EOOD
Business Park Sofia, Sofia 1766, Bulgaria
T: +359 2 489 9400 · F: +359 2 489 9411
E: JJsafety@its.jnj.com · www.jnj.com

Johnson&Johnson
Innovative Medicine

EM-213166 | 11.2026

БЪЛГАРСКО ДРУЖЕСТВО ПО РЕВМАТОЛОГИЯ

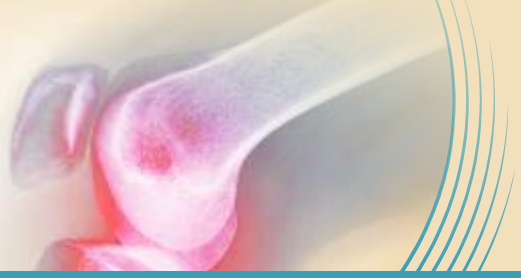

26 ноември 2026 / ЧЕТВЪРТЪК

13:00 - 18:00 — **РЕГИСТРАЦИЯ**

16:00 - 16:15 — **ОФИЦИАЛНО ОТКРИВАНЕ**
проф. Анастас Баталов, проф. Рашо Рашков

16:15 - 19:15 — **Workshop - Мускулноскелетен ултразвук**
Практически курс за ставни интервенции под ехографски контрол - рамо, лакът, китка и коляно
Лектори/инструктори: **Giorgio Tamborrini, Florin Vreju, Росица Каралилова, Пламен Тодоров**

20:00 — **ВЕЧЕРЯ**

27 ноември 2026 / ПЕТЪК

09:00 - 18:00 — **РЕГИСТРАЦИЯ**

9:00 - 10:25 — **ПЪРВА ПЛЕНАРНА СЕСИЯ**
МОДЕРАТОРИ: проф. Мариана Иванова, проф. Златимир Коларов, доц. Николай Стоилов

9:00 - 9:15 — **Физическа активност и рехабилитация при пациенти с ревматични заболявания в България: неудовлетворени потребности и предизвикателства** - Владимира Бояджиева, Н. Стоилов, М. Иванова, И. Спасова, Б. Ботева

9:15 - 9:30 — **Непрекъснатостта и последователност на грижите при пациенти с възпалителни ставни заболявания** - Стефка Стоилова, Ст. Попова- Белова, М. Генева-Попова

9:30 - 9:45 — **Достъп до ревматологични грижи и лечение в Европа: сравнителен анализ и позициониране на България въз основа на оригинални данни от проекта на EULAR - RHEUMAFACTS** - Владимира Бояджиева, Н. Стоилов

9:45 - 10:25 — ПЛЕНАРНА ЛЕКЦИЯ: **Тайната на живота - 3. От биохимията до биологичната терапия / Философско-органичен поглед** - Златимир Коларов, Ст. Димитров

10:25 - 10:45 **КАФЕ ПАУЗА**

10:45 - 11:30 **ВТОРА ПЛЕНАРНА СЕСИЯ**
Симпозиум на EMEUNET
МОДЕРАТОРИ: доц. Руска Шумналиева, доц. Ива Първова

10:45 - 11:00 **Възможности в обучението по ревматология EMEUNET: възможности за младите ревматолози** - Далия Пенчева, Alexandros Panagiotopoulos, Cristiana Sieiro Santos

11:00 - 11:15 **Психометрични характеристики на българската версия на въпросника Ankylosing Spondylitis Quality Of Life (ASQOL) при аксиален спондилоартрит** - Далия Пенчева, Ellie Johnstone, Mariusz T Grzeda, Вл. Бояджиева, Н. Стоилов, М. Иванова

11:15 - 11:30 **Труден за контрол системен лупус еритематозус: можем ли да го дефинираме?** - Далия Пенчева, М. Иванова

11:30 - 11:50 **ФИРМЕНА ПРЕЗЕНТАЗИЯ** - Zentiva

Zadenvi: Доказана защита на костите при пациентите с остеопороза - Доц. В. Решкова

11:50 - 12:20 **САТЕЛИТЕН СИМПОЗИУМ** - MSD

Белодробна артериамна хипертония през призмата на ревматолога. Мястото на WINREVAIR® в съвременната терапия на БАХ - Проф. Р. Стоилов

12:20 - 13:20 **ОБЯД**

13:20 - 14:35 **ТРЕТА ПЛЕНАРНА СЕСИЯ**
МОДЕРАТОРИ: проф. Симеон Моновв, доц. Любомир Сапунджиев

13:20 - 13:35 **Системен лупус еритематозус и псориатичен артрит - коекзистенция или овърлап?** - Сонер Емин, Вл. Бояджиева, Й. Стойчева, Дж. Станкова, Н. Стоилов

13:35 - 13:50 **Корелация между симптомния товар при пациенти с първичен синдром на Сьогрен и тежестта на паренхимните промени в големите слюнчени жлези и ставното възпаление, оценени чрез високочестотна ултрасонография – кроc-секционно проучване** - Таня Сапунджиева, Л. Сапунджиев, П. Тодоров, М. Митев, А. Баталов

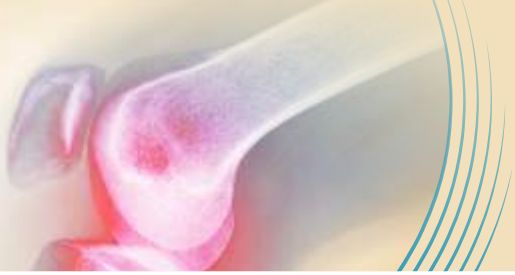

13:50 - 14:05	**Предизвикателствата на постпарталния период при пациенти със системен лупус еритематозус** - Пламена Ерменчева, Г. Котов, М. Иванова
14:05 - 14:20	**Прогностични фактори при болни с ANCA васкулити и бъбречно засягане** - Цветелина Йонева
14:20 - 14:35	**Мястото на белимумаб при лупусен нефрит: от доказателствата към практиката** - Яна Здравкова, И. Жекова, С. Фанди, Ц. Йонева

14:35 - 15:05	**САТЕЛИТЕН СИМПОЗИУМ** - Gedeon Richter **Richter Biotech - време е за Tuyory!** - Доц. Ц. Петранова, Проф. С. Монов

15:05 - 15:20	**КАФЕ ПАУЗА**

15:20 - 16:35	**ЧЕТВЪРТА ПЛЕНАРНА СЕСИЯ** МОДЕРАТОРИ: проф. Стоянка Владева, доц. Цветанка Петранова, доц. Ирина Момчева
15:20 - 15:50	ПЛЕНАРНА ЛЕКЦИЯ: **Остеоартрозата като болест на нарушената клетъчна хомеостаза: от механотрансдукция до епигенетична регулация** - Ирина Момчева
15:50 - 16:05	**Ултрасонографски фенотипове при Остеоартрит** - Димитър Колев, Д. Петрова, Л. Коджаахмед, Р. Каралилова
16:05 - 16:20	**Остеопороза – стратификация и алгоритми за управление на фрактурния риск** - Мария Недкова
16:20 - 16:35	**Радиочестотна ехографска мултиспектрометрия (REMS) за двустранна оценка на бедрената шийка при бременни жени: кръстосано проучване** - Елена Бишоф, Ст. Владева, Ф. Бишоф, М. Христова, Н Кирилов

16:35 - 16:55	**ФИРМЕНА ПРЕЗЕНТАЗИЯ** - Stada **Персонализиране на лечението на остеопороза: кога да изберем терипаратид, кога деносумаб и кога комбинация?** - Проф. Р. Каралилова

16:55 - 17:10 **КАФЕ ПАУЗА**

17:10 - 17:40 **САТЕЛИТЕН СИМПОЗИУМ** - AstraZeneca

Редки болести в ревматологията
Лектори:
Доц. Цветанка Петранова - **„Хипофосфатазия-предизвикателства в диагностиката и ензим-заместителна терапия„**
Д-р Цветелина Йонева - **„Ролята на бенрализумаб в лечението на еозинофилна грануломатоза с полиангиит„**
Модератор: Доц. Ирина Момчева

17:40 - 19:00 **ПЕТА ПЛЕНАРНА СЕСИЯ**
МОДЕРАТОРИ: проф. Любомир Маринчев, проф. Росица Каралилова, проф. Мария Панчовска

17:40 - 17:55 **Между методологията и структурните ограничения: защо белодробният ултразвук остава извън препоръките за скрининг на интерстициална белодробна болест при системна склероза** - Дарина Стоянова, Б. Пенев, Р. Стоилов

17:55 - 18:10 **Белодробно ангажиране при ревматоиден артрит** - Ивелина Жекова

18:10 - 18:25 **Възможности за ранен скрининг при RA- ILD** - Константин Баталов, Ст. Димитров, Цв. Георгиев, З. Баталов, Р. Каралилова

18:25 - 18:45 ПЛЕНАРНА ЛЕКЦИЯ: **От ранната диагностика до прецизната терапия: трансформацията на съвременната ревматология** - Величка Попова, И. Попов, Н. Димитрова

18:45 - 19:00 **Пародонтит и ревматоиден артрит: взаимовръзка и патогенетични механизми** - Теодора Болярова

20:00 **ВЕЧЕРЯ**

БЪЛГАРСКО ДРУЖЕСТВО ПО РЕВМАТОЛОГИЯ

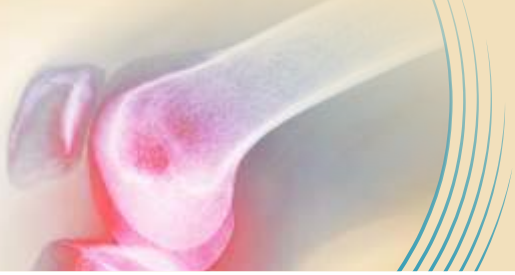

28 ноември 2026 / СЪБОТА

09:00 - 18:00 **РЕГИСТРАЦИЯ**

9:00 - 9:30

ПЛЕНАРНА ЛЕКЦИЯ: **Ноципластична болка при възпалителни ставни заболявания** - Валентина Решкова

МОДЕРАТОРИ: доц. Валентина Решкова, проф. Севдалина Ламбова

9:30 - 10:10 **ФИРМЕНА ПРЕЗЕНТАЗИЯ** - Roche

A new era in lupus nephritis: unveiling the obinutuzumab data.
- Prof. Dimitrios Boumpas

10:10 - 10:30 **КАФЕ ПАУЗА**

10:30 - 11:30 **САТЕЛИТЕН СИМПОЗИУМ** - Abbvie

В сърцето на молекулата:
Фармакологичен инженеринг - от научния дизайн до клиничния отговор
Модератор: проф. А. Баталов

11:30 - 12:30 **САТЕЛИТЕН СИМПОЗИУМ** - Johnson & Johnson

The Right Turn at the Right Time: Can Early Intervention Change the Trajectory of Psoriatic Disease?
Moderator: Prof. Rositsa Karalilova
Speakers: Prof. Richard Smith - **The Right Turn at the Right Time: Can Early Intervention Change the Trajectory of Psoriatic Disease?**
Assoc. Prof. Plamen Todorov - **Clinical Implications and Translation into Practice**

12:30 - 13:40 **ОБЯД**

13:40 - 15:20 **ШЕСТА ПЛЕНАРНА СЕСИЯ**
МОДЕРАТОРИ: проф. Румен Стоилов, доц. Цветослав Георгиев

13:40 - 14:20 ПЛЕНАРНА ЛЕКЦИЯ: **Болест на Бехчет** - Армен Гаспарян

14:20 - 14:35 **Проучване на синовиални биомаркери при пациенти с псориатичен артрит, ревматоиден атрит и остеоартрит** - Станислава Попова-Белова, К. Баталов, М. Божкова, И. Попов, В. Попова, Г. Ленгерова, М. Токмаков, Вл. Ходжев, М. Генева-Попова, Р. Каралилова

14:35 - 14:50 **Лечение на псориатичен артрит с Гуселкумаб - данни от ретроспективно проучване в реалната клинична практика** - Георги Котов, В. Терзиева, П. Ерменчева, М. Иванова

14:50 - 15:05 **Отвъд сакроилиачните стави: ролята на магнитно-резонансната томография за оценка на фасетните стави при аксиален спондилоартрит** - Мартин Митев, Л. Сапунджиев, К. Баталов, Т. Сапунджиева, З. Баталов

15:05 - 15:20 **Възможности за повлияване на рентгеновата прогресия при аксиален спондилоартрит чрез оптимизиране на антирезорбтивната терапия при придружаваща остеопороза** - Л. Сапунджиев, Т. Сапунджиева, Мартин Митев, М. Енчева

15:20 - 15:35 **Лечението с алогенната NK-клетъчна терапия AB-101 в комбинация с анти-CD20 антитела при имуномедиирани заболявания демонстрира благоприятен профил на безопасност и B-клетъчна деплеция, сравнима с тази при CD19 CAR T-клетъчните терапии** - Красимир Краев, Guillermo Valenzuela, Tamar Brionez, Norman Gaylis4, Bethany Karl, Jose Rubio, Atul Singhal, Jane Box, Sunny Pearson, Feng Xu, Gina Chu, Lisa Guerrettaz, Michael Saddekni, Heather Raymon, Subhashis Banerjee

15:35 - 16:35 **САТЕЛИТЕН СИМПОЗИУМ** - UCB

Отвъд възпалението: Към по-добър контрол на заболяването при axSpA и PsA
Prof. Florentin Vreju **- Navigating the Complexity of Psoriatic Arthritis**
Доц. Пламен Тодоров **- Changing the Course of Axial Spondyloarthritis**
Модератор: Проф. Росица Каралилова

16:35 - 16:50 **КАФЕ ПАУЗА**

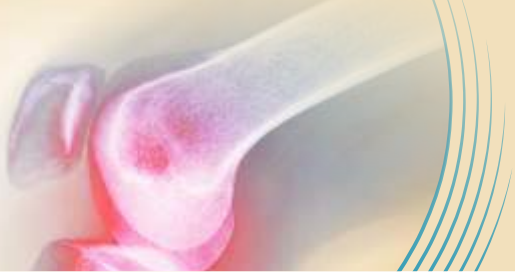

16:50 - 17:10 **ФИРМЕНА ПРЕЗЕНТАЗИЯ** - Pharmaselect

Колчанова - "новото" старо решение при подагра - Проф. Зл. Коларов

17:10 - 18:40 **СЕДМА ПЛЕНАРНА СЕСИЯ**

МОДЕРАТОРИ: проф. Николай Николов, доц. Иван Шейтанов, доц. Величка Попова

17:10 - 17:25 **Бъдещи терапевтични таргети в ревматологията: от селективна имуномодулация до имунен рестарт** - Величка Попова, И. Попов

17:25 - 17:40 **Парадоксална имунна активация при таргетно лечение: механизми, клинични фенотипове и терапевтичен подход** - Величка Попова, Ивайло Попов, И. Кунчев

17:40 - 17:55 **От диагнозата в детството до лечението в зряла възраст - предизвикателства при прехода за пациентите с ревматологични заболявания** - Катя Темелкова

17:55 - 18:10 **Системен лупус еритематозус при деца и юноши: клинико-лабораторни характеристики и опитът на клиниката по детска ревматология в София** - Теодор Василев, К. Темелкова, Д. Франчешкова, Д. Кибарова-Христова

18:10 - 18:25 **AB-101 - Алогенна NK-клетъчна терапия за амбулаторно приложение в комбинация с Ритуксимаб: висока клинична ефективност, сравнима с автоложната CAR T-клетъчна терапия, при 31 пациенти с ревматологични заболявания** - Красимир Краев, Norman Gaylis, Tamar Brionez, Guillermo Valenzuela, Atul Singhal, Jane Box, Lisa Guerrettaz, Heather Raymon, Michael Saddekni, Nick Veomett, Feng Xu, Subhashis Banerjee

18:25 - 18:40 **Влиянието на връзката с лекаря върху психичното благополучие и придържането към лечението при ревматологичните заболявания** - Александър Миланов

20:00 **ВЕЧЕРЯ**

29 ноември 2026 / НЕДЕЛЯ

09:00 - 12:00 **РЕГИСТРАЦИЯ**

НАЦИОНАЛНА КОНФЕРЕНЦИЯ ПО РЕВМАТОЛОГИЯ С МЕЖДУНАРОДНО УЧАСТИЕ

9:00 - 10:45 **ОСМА ПЛЕНАРНА СЕСИЯ**

МОДЕРАТОРИ: доц. Красимир Краев, доц. Стефка Нейчева, доц. Пламен Тодоров

9:00 - 9:15 **Когато диагнозата изглежда очевидна: какво ни липсва?** - Красимир Краев

9:15 - 9:30 **Левкоцитокластичен васкулит и мигриращ артрит – другото лице на болестта на CROHN** - Лили Мекенян

9:30 - 9:45 **Анти-центромерни антитела асоциирана гангрена на пръст при липса на системнно заболяване - доклад по клиничен случай** - Лятиф Коджаахмед

9:45 - 10:00 **Руши ли хиперурикемията сърцето? Аортна клапа с тофи: клиничен случай с литературен обзор** - Богдан Пенев

10:00 - 10:15 **Нестабилна фрактура на шийния отдел на гръбначния стълб при пациент с напреднал анкилозиращ спондилит** - Джесика Станкова

10:15 - 10:30 **Рецидивиращ CLIPPERS синдром: терапевтично предизвикателство и мястото на Rituximab в лечението на болестта** - Джесика Станкова

10:30 - 10:45 **Пахидермопериостоза (синдром на TOURAINE–SOLENTE–GOLÉ), диагностицирана при двама братя с хомозиготен вариант в гена SLCO2A1: фамилна изява със ставно и гастроинтестинално ангажиране** - Йоана Стойчева

10:45 - 12:15 ПОСТЕРНА СЕСИЯ - представяне, дискусия

1. Клинични случаи с интерстициална белодробна болест при ревматоиден артрит - Валентина Решкова, Д. Пенчева, М. Иванова-Гойчева

2. Анализ на синовиалната течност: ключов метод в диагностиката на ревматологичните заболявания - В. Терзиева, Г. Котов, М. Иванова

3. Ентезит на Ахилесовото сухожилие при трима пациенти с първичен билиарен холангит без данни за подлежащо възпалително ставно заболяване: три клинични случая - Таня Сапунджиева, Л. Сапунджиев, А. Баталов

4. Ефективност и безопасност на комбинираната терапия с JAK-инхибитор и нинтеданиб при пациент със серопозитивен ревматоиден артрит и прогресираща интерстициална белодробна болест: клиничен случай - Таня Сапунджиева, Л. Сапунджиев, М. Митев, А. Баталов

5. Изолиран ентезит на гръбначни и тазови ентези - необичаен фенотип на псориатичната болест – описание на клиничен случай - Таня Сапунджиева, Л. Сапунджиев, П. Тодоров, М. Митев, А. Баталов

6. Анифролумаб при рефрактерно кожно засягане в хода на ювенилен дерматомиозит - клиничен случай - Л. Сапунджиев, Т. Сапунджиева, Мартин Митев

12:15 **ОФИЦИАЛНО ЗАКРИВАНЕ**

БЪЛГАРСКО ДРУЖЕСТВО ПО РЕВМАТОЛОГИЯ

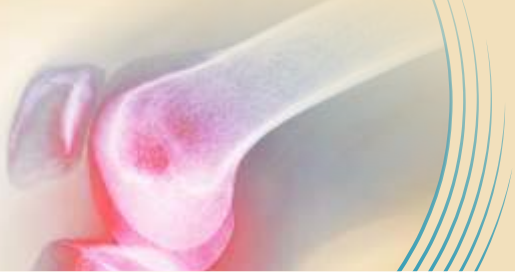

ИНСТРУКЦИИ КЪМ ПРЕЗЕНТИРАЩИТЕ

- **ПРЕДАВАНЕ НА ПРЕЗЕНТАЦИИ** - Моля, предайте вашата презентация на техническия екип на флашка или по имейл на: polina@brandea.bg.

- **ПРОВЕРКА НА ФАЙЛА** - Най-късно в паузата преди вашето участие имате ангажимент да се уверите, че презентацията е налична, коректно заредена и без технически увреждания.

- **ИМЕНУВАНЕ НА ФАЙЛОВЕТЕ** - Моля, именувайте файла по следния формат: час_дата_име на презентатора
  Пример: 1045_2711_Иван Иванов

- **ВРЕМЕ ЗА ДИСКУСИЯ** - Презентиращите в Пленарните сесии следва да имат предвид, че последните 5 минути от определеното им време са предвидени за дискусия.

- **ЗА ПОСТЕРИТЕ** - Моля подгответе файловете си 1080P - 16/9 - JPEG и изпратете на polina@brandea.bg

- **WORKSHOP:**
  Основи на ултразвуковото изследване на гигантоклетъчен артериит (щанд AbbVie - в рамките на всяка кафе пауза)

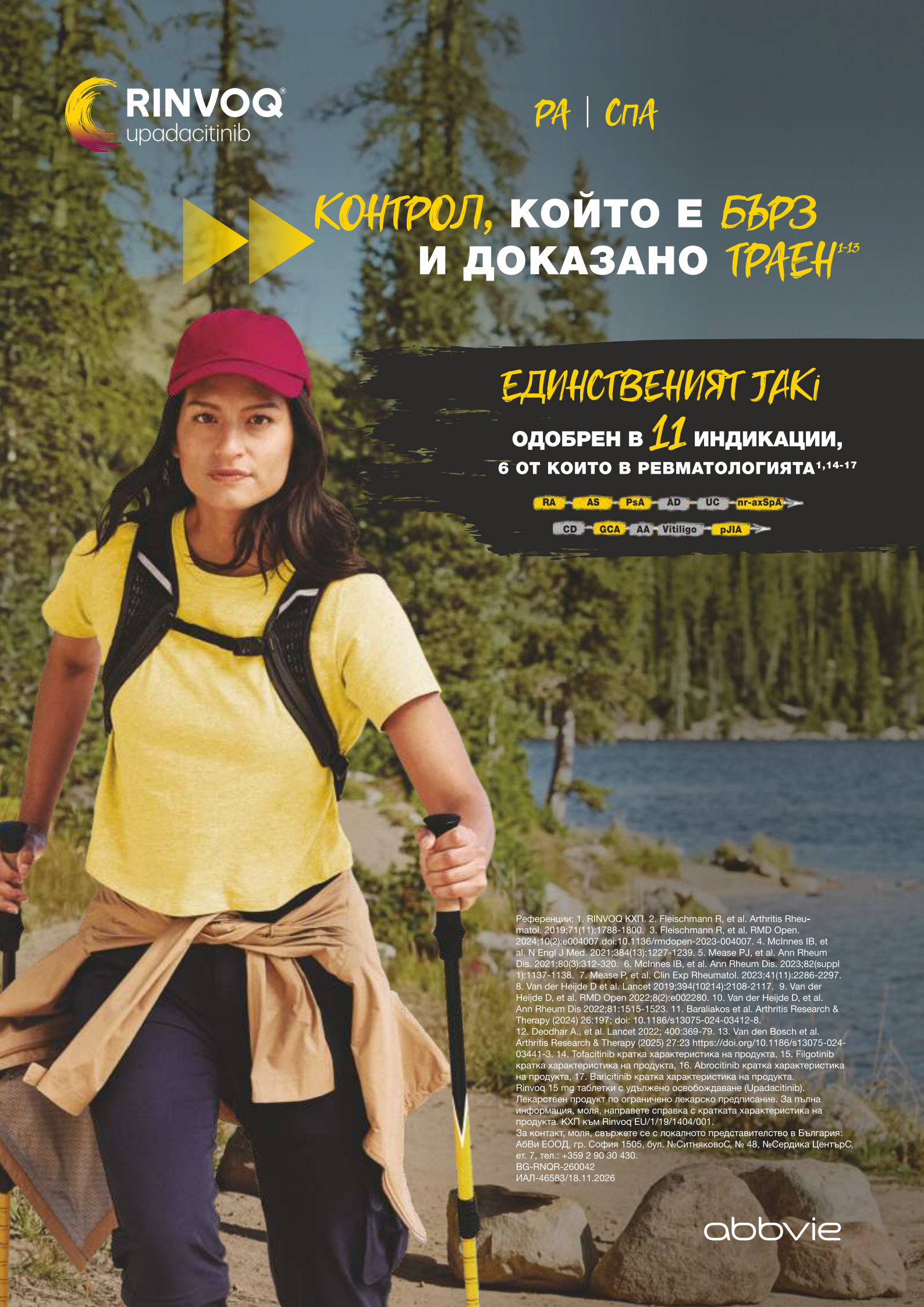

Референции: 1. RINVOQ КХП. 2. Fleischmann R, et al. Arthritis Rheumatol. 2019;71(11):1788-1800. 3. Fleischmann R, et al. RMD Open. 2024;10(2):e004007.doi:10.1136/rmdopen-2023-004007. 4. McInnes IB, et al. N Engl J Med. 2021;384(13):1227-1239. 5. Mease PJ, et al. Ann Rheum Dis. 2021;80(3):312-320. 6. McInnes IB, et al. Ann Rheum Dis. 2023;82(suppl 1):1137-1138. 7. Mease P, et al. Clin Exp Rheumatol. 2023;41(11):2286-2297. 8. Van der Heijde D et al. Lancet 2019;394(10214):2108-2117. 9. Van der Heijde D, et al. RMD Open 2022;8(2):e002280. 10. Van der Heijde D, et al. Ann Rheum Dis 2022;81:1515-1523. 11. Baraliakos et al. Arthritis Research & Therapy (2024) 26:197; doi: 10.1186/s13075-024-03412-8. 12. Deodhar A., et al. Lancet 2022; 400:369-79. 13. Van den Bosch et al. Arthritis Research & Therapy (2025) 27:23 https://doi.org/10.1186/s13075-024-03441-3. 14. Tofacitinib кратка характеристика на продукта, 15. Filgotinib кратка характеристика на продукта, 16. Abrocitinib кратка характеристика на продукта, 17. Baricitinib кратка характеристика на продукта.

Rinvoq 15 mg таблетки с удължено освобождаване (Upadacitinib). Лекарствен продукт по ограничено лекарско предписание. За пълна информация, моля, направете справка с кратката характеристика на продукта. КХП към Rinvoq EU/1/19/1404/001.

За контакт, моля, свържете се с локалното представителство в България: АбВи ЕООД, гр. София 1505, бул. №СитняковоС, № 48, №Сердика ЦентърС, ет. 7, тел.: +359 2 90 30 430.

BG-RNQR-260042

ИАЛ-46583/18.11.2026

abbvie



ПРЕОДОЛЕЙТЕ ОГРАНИЧЕНИЯТА

С ВЪЗМОЖНОСТ ЗА ПОСТИГАНЕ НА КЛИНИЧНО ЗНАЧИМА ЕФИКАСНОСТ ПРИ ВСИЧКИ ПРОЯВИ НА axSpA И PsA, КОЯТО СЕ ПРОЯВЯВА БЪРЗО И СЕ ЗАПАЗВА ВЪВ ВРЕМЕТО*[1–9]

*Ефикасност при всички прояви означава ACR 50 и PASI 90 при PsA, ASAS 40 и ASDAS <2,1 при axSpA. ACR 50 са постигнали 43,9% (189/431) от пациентите с PsA, нелекувани с биологично лекарство, и 43,4% (116/267) от пациентите с PsA, които са TNFi-IR, на Седмица 16 (основна крайна цел в BE OPTIMAL и BE COMPLETE; спрямо съответно 10,0% (28/281) и 6,8% (9/133) при плацебо; p<0,001), 1–3 съответно 54,5% (235/431) и 51,7% (138/267) на Седмица 52 (анализ с NRI).4,5 ASAS 40 са постигнали 47,7% (61/128) от пациентите с nr-axSpA и 44,8% (99/221) от пациентите с AS на Седмица 16 (основна крайна цел в BE MOBILE 1/2; спрямо съответно 21,4% (27/126) и 22,5% (25/111) при плацебо; p<0,001);6 съответно 60,9% (78/128) и 58,4% (129/221) на Седмица 52 (анализ с NRI).3,6 Бързо начало, доказано чрез числено по-висока честота на отговор (ACR 50) спрямо плацебо на Седмица 4 в BE OPTIMAL, 17,6%(76/431) спрямо 3,2% (9/281); и в BE COMPLETE, съответно 16,1% (43/267) спрямо 1,5% (2/133) (и при двете номинална p<0,001).1–3 На Седмица 4 отговорите PASI 90 са числено по-високи при пациентите, лекувани с BIMZELX, спрямо плацебо в BE OPTIMAL, 19,8% (43/217) спрямо 4,3% (6/140) и в BE COMPLETE, съответно 26,7% (47/176) спрямо 0% (0/88).1,2 На Седмица 52 PASI 90 са постигнали 71,4% (155/217) и 74,4% (131/176) от пациентите, лекувани с BIMZELX, съответно в BE OPTIMAL и BE COMPLETE (ранжирана вторична крайна цел, анализ с NRI; отговор PASI при пациенти с псориазис, засягащ най-малко 3% BSA на изходно ниво).4,5 Бързо разграничаване на честотата на отговор ASAS 40, наблюдавано в рамките на 1-2 седмици след еднократна доза BIMZELX спрямо плацебо: 16,4% (21/128) спрямо 1,6% (2/126) на Седмица 1 (номинална p<0,001) в BE MOBILE 1 и 16,7% (37/221) спрямо 7,2% (8/111) на Седмица 2 (номинална p=0,019) в BE MOBILE 2 (анализ с NRI).3,7,8 На Седмица 2 ASDAS <2,1 са постигнали 19,6% (25/128) от лекуваните с BIMZELX пациенти спрямо 7,4% (9/126) от приемалите плацебо в BE MOBILE 1 и съответно 24,6% (54/221) спрямо 8,4% (9/111) в BE MOBILE 2 (MI).7,8 ASDAS <2,1 са постигнали 61,6% (79/128) от пациентите с nr-axSpA и 57,1% (126/221) от пациентите с AS на Седмица 52 съответно в BE MOBILE 1 и BE MOBILE 2 (изследователска крайна цел, анализ с MI).3,9

СЪКРАТЕНА ПРОДУКТОВА ИНФОРМАЦИЯ

Този лекарствен продукт подлежи на допълнително наблюдение. Това ще позволи бързо установяване на нова информация относно безопасността. От медицинските специалисти се изисква да съобщават всяка подозирана нежелана реакция.

Bimzelx® (bimekizumab)

Моля, прочетете Кратката характеристика на продукта (КХП) преди да предпишете този лекарствен продукт.

Име на лекарствения продукт: Bimzelx 160 mg инжекционен разтвор в предварително напълнена писалка; Bimzelx 320 mg инжекционен разтвор в предварително напълнена писалка. **Лекарствена форма:** Инжекционен разтвор (инжекция). Разтворът е бистър до леко опалесцентен и безцветен до бледокафеникаво-жълт на цвят. Всяка предварително напълнена писалка съдържа: 160 mg бимекизумаб (bimekizumab) в 1 ml; 320 mg бимекизумаб (bimekizumab) в 2 ml. **Терапевтични показания:** Плакатен псориазис: Bimzelx® е показан за лечение на умерено тежък до тежък плакатен псориазис при възрастни пациенти, които са кандидати за системна терапия. Псориатичен артрит: Bimzelx®, самостоятелно или в комбинация с метотрексат, е показан за лечение на активен псориатичен артрит при възрастни с недостатъчен отговор или с непоносимост към едно или повече модифициращи болестта антиревматични лекарства (DMARDs). Аксиален спондилоартрит: *Нерадиографски аксиален спондилоартрит (nr-axSpA):* Bimzelx® е показан за лечение на възрастни с активен нерадиографски аксиален спондилоартрит с обективни признаци на възпаление, потвърдени с повишен C-реактивен протеин (CRP) и/или образно изследване с ядрено-магнитен резонанс (ЯМР), които са с неадекватен отговор или с непоносимост към нестероидни противовъзпалителни средства (НСПВС). *Анкилозиращ спондилит (AS, радиографски аксиален спондилоартрит):* Bimzelx® е показан за лечение на възрастни с активен анкилозиращ спондилит, които са с неадекватен отговор или с непоносимост към конвенционалната терапия. Супуративен хидраденит (HS): Bimzelx® е показан за лечение на активен умерен до тежък супуративен хидраденит (акне инверса) при възрастни с неадекватен отговор на конвенционална системна терапия за HS. **Дозировка и начин на приложение:** Този лекарствен продукт е предназначен да се използва под ръководството и наблюдението на лекар с опит в диагностиката и лечението на състояния, при които той е показан. Този лекарствен продукт се прилага чрез подкожна инжекция. Доза от 320 mg може да се приложи като 2 подкожни инжекции от 160 mg или 1 подкожна инжекция от 320 mg. Плакатен псориазис: Препоръчителната доза за възрастни пациенти с плакатен псориазис е 320 mg (прилагана като 2 подкожни инжекции по 160 mg или 1 подкожна инжекция от 320 mg) на седмица 0, 4, 8, 12, 16 и на всеки 8 седмици след това. Псориатичен артрит: Препоръчителната доза за възрастни пациенти с активен псориатичен артрит е 160 mg (прилагана като 1 подкожна инжекция от 160 mg) на всеки 4 седмици. При пациенти с псориатичен артрит със съпътстваща умерена до тежка форма на плакатен псориазис, препоръчителната доза е същата както при плакатен псориазис [320 mg (прилагана като 2 подкожни инжекции по 160 mg или 1 подкожна инжекция от 320 mg) на седмица 0, 4, 8, 12, 16 и на всеки 8 седмици след това]. След 16 седмици се препоръчва редовна оценка на ефикасността и ако не може да бъде поддържан достатъчен клиничен отговор в ставите, може да се обмисли преминаване към 160 mg на всеки 4 седмици. Аксиален спондилоартрит (nr-axSpA и AS): Препоръчителната доза за възрастни пациенти с аксиален спондилоартрит е 160 mg (прилагана като 1 подкожна инжекция от 160 mg) на всеки 4 седмици. Супуративен хидраденит: Препоръчителната доза за възрастни пациенти със супуративен хидраденит е 320 mg (прилагана като 2 подкожни инжекции, по 160 mg или 1 подкожна инжекция от 320 mg) на всеки 2 седмици до седмица 16 и на всеки 4 седмици след това.

За горните показания, при пациентите, при които не се наблюдава подобрение след лечение в продължение на 16 седмици е необходимо да се обмисли преустановяване на лечението.

Специални популации: Пациенти с наднормено тегло с плакатен псориазис: За някои пациенти с плакатен псориазис (включително псориатичен артрит със съпътстваща умерена до тежка форма на псориазис) и с телесно тегло ≥ 120 kg, които не са постигнали пълно изчистване на кожата към седмица 16, 320 mg на всеки 4 седмици след седмица 16 може допълнително да подобрят отговора към лечението. *Старческа възраст (≥ 65 години):* Не се изисква коригиране на дозата. *Бъбречно или чернодробно увреждане:* Бимекизумаб не е проучван в тези популации. Коригирането на дозата не се счита за необходимо въз основа на фармакокинетиката. *Педиатрична популация:* Безопасността и ефикасността на бимекизумаб при деца и юноши на възраст под 18 години все още не са установени.

Противопоказания: Свръхчувствителност към активното вещество или към някое от помощните вещества, или клинично значима активна инфекция (напр. активна туберкулоза). **Специални предупреждения и предпазни мерки при употреба:** Употребата на бимекизумаб може да повиши риска от инфекции като инфекции на горните дихателни пътища и орална кандидоза. Необходимо е повишено внимание, когато се обмисля употребата на бимекизумаб при пациенти с хронична инфекция или анамнеза за рецидивираща инфекция. Лечението с бимекизумаб не трябва да се започва при пациенти с каквато и да е клинично значима активна инфекция, докато инфекцията не бъде овладяна или лекувана по подходящ начин. Пациентите, лекувани с бимекизумаб, трябва да бъдат инструктирани да потърсят медицинска помощ, ако възникнат признаци или симптоми, които подсказват, че е възникнала инфекция. Ако инфекцията прерастне в сериозна или не се повлиява от стандартната терапия, лечението трябва да се преустанови, докато инфекцията не бъде овладяна. Бимекизумаб не трябва да се прилага на пациенти с активна туберкулоза (ТБ). Пациенти, които получават бимекизумаб, трябва да се наблюдават за признаци и симптоми на активна ТБ. Съобщени са нови случаи или обостряния на възпалително заболяване на червата при прилагане на бимекизумаб. Бимекизумаб не се препоръчва при пациенти с възпалително заболяване на червата. Ако пациентът развие признаци и симптоми на възпалително заболяване на червата или получи обостряне на предшестващо възпалително заболяване на червата, прилагането на бимекизумаб трябва да се преустанови и да се започне подходящо медицинско лечение. Наблюдавани са сериозни реакции на свръхчувствителност, включително анафилактични реакции, свързани с инхибитори на IL-17. При възникване на сериозна реакция на свръхчувствителност приложението на бимекизумаб трябва незабавно да се преустанови и да се започне подходящо лечение. Преди започване на лечение с бимекизумаб трябва да се има предвид приключването на всички подходящи за възрастта имунизации съгласно настоящия имунизационен календар. На пациенти, лекувани с бимекизумаб, не трябва да се поставят живи ваксини. Помощни вещества с известно действие: *Полисорбат 80* **-** Това лекарство съдържа 0,4 mg полисорбат 80 във всяка всекивсеки 1 ml разтвор. Полисорбатите могат да причинят алергични реакции. *Натрий* **-** Това лекарство съдържа по-малко от 1 mmol натрий (23 mg) на доза, т.е. може да се каже, че практически не съдържа натрий. **Фертилитет, бременност и кърмене:** Жени с детероден потенциал трябва да използват ефективен метод на контрацепция по време на лечението и в продължение на поне 17 седмици след лечението. Има ограничени данни от употребата на бимекизумаб при бременни жени. Като предпазна мярка е за предпочитане да се избягва употребата на Bimzelx по време на бременност. Тъй като не може да се изключи риск за новороденото/кърмачето, трябва да се вземе решение дали да се преустанови кърменето или да се преустанови/не се приложи терапията с Bimzelx®. **Нежелани лекарствени реакции:** Много чести (≥1/10): инфекции на горните дихателни пътища; Чести (от ≥ 1/100 до < 1/10): орална кандидоза, дерматофитни инфекции, инфекции на ушите, инфекции с херпес симплекс, орофарингеална кандидоза, гастроентерит, фоликулит, вулвовагинална гъбична инфекция (включително вулвовагинална кандидоза), главоболие, обрив, дерматит и екзема, акне, реакции на мястото на инжектиране (включва: еритем на мястото на инжектиране, реакция, оток, болка, подуване, хематом), умора; Нечести (от ≥ 1/1 000 до < 1/100): кандидоза на кожа и лигавици (включително езофагеална кандидоза), конюнктивит, неутропения, възпалително заболяване на червата.

Номер(а) на разрешението за употреба: Bimzelx 160 mg инжекционен разтвор в предварително напълнена писалка: EU/1/21/1575/005-008. Bimzelx 320 mg инжекционен разтвор в предварително напълнена писалка: EU/1/21/1575/011-012. **Притежател на разрешението за употреба:** UCB Pharma SA, Allée de la Recherche 60, B-1070 Bruxelles, Белгия. **Дата на първа регистрация:** 20 август 2021 г. **Режим на отпускане:** По лекарско предписание. Рекламата на лекарствения продукт съдържа информация, съответстваща на данните от актуалната кратка характеристика на продукта. Подробна информация за този лекарствен продукт е предоставена на уебсайта на Европейската агенция по лекарствата https://www.ema.europa.eu.

BIMZELX® е регистрирана търговска марка на групата компании UCB.

За допълнителна информация: Ю СИ БИ България ЕООД София 1407, ул. Сребърна 2Б, ет. 9, офис 8Б, тел.: (02) 962 30 49, 962 99 20; факс: (02) 962 30 51

BG-BK-2500029, Дата на изготвяне: юни 2025 г.

ИАЛ-26042/24.06.2025 г.

ИЗТОЧНИЦИ

1. Mcinnes IB, et al. Lancet. 2023;401(10370):25–37. **2.** Merola JF, et al. Lancet. 2023;401(10370):38–48. **3.** BIMZELX SmPC. **4.** Coates LC, et al. RMD Open. 2024;10(1):e003855. **5.** Ritchlin CT, et al. Ann Rheum Dis. 2023;82(11):1404–1414. **6.** van der Heijde D, et al. Ann Rheum Dis. 2023;82(4):515–526. **7.** UCB Data on file. 2023. AS0010 Clinical Study Report. **8.** UCB Data on file. 2023. AS0011 Clinical Study Report. **9.** Baraliakos X, et al. Ann Rheum Dis. 2024;83:199–213.

Inspired by patients. Driven by science.

Bimzelx® (bimekizumab)

ПЛАТИНЕН СПОНСОР

abbvie

Johnson&Johnson

UCB

СРЕБЪРЕН СПОНСОР

Гедеон Рихтер

125 години

AstraZeneca

MSD

БРОНЗОВ СПОНСОР

NOVARTIS

Официален организатор

brandea

едно събитие никога не е въпрос
само на едно събитие

Rheumatology (BULGARIA)
Journal of Bulgarian Society for Rheumatology
Volume 34, Issue S2, 2026

Physical Activity and Rehabilitation Among Patients with Rheumatic Diseases in Bulgaria: Unmet Needs and Challenges

Vladimira Boyadzhieva[1*], Nikolay Stoilov[1], Miglena Ivanova[2], Ivanka Spasova[2], Boryana Boteva[2]

1. Department of Rheumatology, University Hospital "St. Ivan Rilski", Sofia, Bulgaria
2. Bulgarian Organization for People with Rheumatic Diseases, Sofia, Bulgaria

*** Correspondence:**

Vladimira Boyadzhieva
Department of Rheumatology, University Hospital "St. Ivan Rilski"
Sofia, Bulgaria
Email: vladimira.boyadzhieva@gmail.com
ORCID: 0000-0002-6780-5810

Abstract

Background: Regular physical activity and rehabilitation are essential components of comprehensive rheumatic disease management, yet evidence on patients' real-world access in Bulgaria remains limited. Objectives: To assess physical activity, access to physiotherapy and rehabilitation, and the principal medical, informational, financial, and geographical barriers. Methods: In 2026, the Bulgarian Organization for People with Rheumatic Diseases (BOPRD) conducted a survey among 254 patients with various rheumatic diseases. The questionnaire was posted in a BOPRD social media group. Participation was voluntary. Quantitative data were analyzed descriptively, and free-text responses were summarized thematically. Results: Rheumatoid arthritis was reported by 118 participants (46.5%), systemic lupus erythematosus by 44 (17.3%), ankylosing spondylitis by 37 (14.6%), and psoriatic arthritis by 20 (7.9%). Overall, 44% reported no physical activity on any day of the week. Leading barriers were lack of a trained specialist (59%), fatigue and chronic exhaustion (58%), lack of time (51%), absence of specialized centers

Received: Nov 6th, 2026
Accepted: Nov 20th, 2026
Published: Nov 25th, 2026
Copyright: © 2026 by the authors.
License: Bulgarian Society for Rheumatology.
This is an open access article distributed under the terms of the Creative Commons Attribution (CC BY) license.

(48%), and insufficient information about accessible and safe exercises (43%). Physiotherapy had never been used by 37.4%, while 42.1% had never received physiotherapy or rehabilitation funded by the National Health Insurance Fund (NHIF). Main barriers to regular rehabilitation were cost (61%), lack of a nearby specialized center (54%), lack of guidance from a rheumatologist (53%), and lack of an NHIF referral (45%). Interest was reported in safe video exercise programs (91%), specialized seminars and open training sessions (71%), and online conferences (65%). Conclusion: The findings demonstrate low physical activity, substantial unmet needs, and unequal access to specialized rehabilitation. More proactive counseling, professional training, expanded public funding, and accessible disease-specific programs are required.

Keywords: rheumatic diseases, physical activity, rehabilitation

Физическа активност и рехабилитация при пациенти с ревматични заболявания в България: неудовлетворени потребности и предизвикателства

Резюме

Въведение: Редовната физическа активност и рехабилитацията са съществена част от комплексното поведение при ревматичните заболявания, но данните за реалния достъп на пациентите в България са ограничени. Цел: Да се оценят физическата активност, достъпът до физиотерапия и рехабилитация и основните медицински, информационни, финансови и географски бариери. Метод: Проведено е анкетно проучване на Организацията на пациентите с ревматологични заболявания в България (ОПРЗБ) през 2026 г. сред 254 пациенти с различни ревматични заболявания. Въпросникът е публикуван в група на ОПРЗБ в социалните мрежи. Участието е доброволно. Извършени са описателен анализ на количествените данни и тематично обобщение на свободните отговори. Резултати: Ревматоиден артрит имат 118 участници (46,5%), системен лупус еритематозус - 44 (17,3%), анкилозиращ спондилит - 37 (14,6%), а псориатичен артрит - 20 (7,9%). Общо 44% не извършват физическа активност нито един ден седмично. Водещи бариери са липсата на обучен специалист (59%), умората и хроничното изтощение (58%), липсата на време (51%), отсъствието на специализирани центрове (48%) и недостатъчната информация за достъпни и безопасни упражнения (43%). Физиотерапия никога не са използвали 37,4%, а 42,1% никога не са получавали физиотерапия или рехабилитация по

линия на Националната здравноосигурителна каса (НЗОК). Основни пречки пред редовната рехабилитация са цената (61%), липсата на близък специализиран център (54%), липсата на насоки от ревматолог (53%) и на направление по НЗОК (45%). Интерес към безопасни видео програми заявяват 91%, към специализирани семинари и открити тренировки - 71%, а към онлайн конференции - 65%. Заключение: Установени са ниска физическа активност, значителни неудовлетворени потребности и неравнопоставен достъп до специализирана рехабилитация. Необходими са по-активно консултиране, обучение на специалисти, разширено публично финансиране и достъпни програми, съобразени със заболяването.

Ключови думи: ревматични заболявания, физическа активност, рехабилитация

Rheumatology (BULGARIA)
Journal of Bulgarian Society for Rheumatology
Volume 34, Issue S2, 2026

Continuity and Consistency of Care in Patients with Inflammatory Joint Diseases

St. Stoilova[1]*, St. Popova- Belova[1], M. Geneva-Popova[1]

1. Clinic of Rheumatology, UMHAT„ Sv. Georgi " - Plovdiv, Medical University - Plovdiv, Plovdiv, Bulgaria

*** Correspondence:**

Stefka Stoilova
Clinic of Rheumatology, UMHAT„ Sv. Georgi " - Plovdiv, Medical University - Plovdiv
Plovdiv, Bulgaria
Email: ef_i@abv.bg

Abstract

Background: Inflammatory joint diseases (IJDs) are chronic conditions requiring long-term treatment and regular monitoring with active participation of the patient. Continuity and consistency of care are an important prerequisite for coordinated follow-up, good communication and support of the patient in the long-term treatment process. Objectives: The aim of the present study is to evaluate the impact of the continuous and consistent care provided on patients' satisfaction with the medical care received, by comparing them with their own self-assessment of health. Methods: Results of our own study covering 261 patients with RA (rheumatoid arthritis, psoriatic arthritis and ankylosing spondylitis) from the Plovdiv region are presented. Satisfaction with medical care was assessed using a direct 100-point scale. Satisfaction was analyzed depending on the number of rheumatology practices in which the patients were followed up, as well as the relationship between satisfaction and self-assessment of health. Results: A very high average satisfaction score was found - 96.14 ± 8.86 points (95% CI: 95.06–97.22). In patients followed up in the same rheumatology practice, the average satisfaction was 98.30, compared to 87.02 in those followed up in more than one practice. The difference is statistically significant (t=9.94; p<0.0001). A weak positive statistically significant correlation was found between satisfaction with medical care and self-rated health (r=0.127; p=0.04). Conclusions: The

Received: Nov 6th, 2026
Accepted: Nov 20th, 2026
Published: Nov 25th, 2026
Copyright: © 2026 by the authors.
License: Bulgarian Society for Rheumatology.
This is an open access article distributed under the terms of the Creative Commons Attribution (CC BY) license.

results obtained emphasize the importance of continuous, consistent and Individualized care in rheumatology practice. Follow-up in the same practice is associated with higher patient satisfaction. Continuity of care creates conditions for trust, security and active participation of the patient in long-term treatment.

Keywords: inflammatory joint diseases, patient care

Непрекъснатостта и последователност на грижите при пациенти с възпалителни ставни заболявания

Резюме

Въведение: Възпалителните ставни заболявания (ВСЗ) са хронични състояния изискващи продължително лечение и регулярно проследяване при активно участие на пациента. Непрекъснатостта и последователността на грижите са важна предпоставка за координирано проследяване, добра комуникация и подкрепа на пациента в дългосрочния лечебен процес. Цел: Целта на настоящото изследване е да се оцени влиянието на предоставените непрекъснати и последователни грижи върху удовлетвореността на пациентите от получената медицинска грижа, като ги съпостави с собсвената им себеоценка на здравето. Методи: Представени са резултати от собствено проучване, обхващащо 261 пациенти с ВСЗ (ревматоиден артрит, псориатичен артрит и анкилозиращ спондилит) от област Пловдив. Удовлетвореността от медицинските грижи е оценена чрез директна 100-точкова скала. Анализирана е удовлетвореността в зависимост от броя ревматологични практики, в които пациентите са били проследявани, както и връзката между удовлетвореността и самооценката на здравето. Резултати: Установена е много висока средна оценка на удовлетвореността - 96,14 ± 8,86 точки (95% CI: 95,06–97,22). При пациентите, проследявани в една и съща ревматологична практика средната удовлетвореност е 98,30, в сравнение с 87,02 при проследяваните в повече от една практика. Разликата е статистически значима (t=9,94; p<0,0001). Установена е слаба положителна статистически значима корелация между удовлетвореността от медицинските грижи и самооценката на здравето (r=0,127; p=0,04). Заключение: Получените резултати подчертават значението на непрекъснатите, последователни и индивидуализирани грижи в ревматологичната практика. Проследяването в една и съща практика е асоциирано с по-висока удовлетвореност на пациентите. Непрекъснатостта на грижите

създава условия за доверие, сигурност и активно участие на пациента в дългосрочното лечение.

Ключови думи: възпалителни ставни заболявания, грижа за пациентите

Rheumatology (BULGARIA)
Journal of Bulgarian Society for Rheumatology
Volume 34, Issue S2, 2026

Access to Rheumatological Care and Treatment in Europe: Comparative Analysis and Positioning of Bulgaria Based on Original Data from the EULAR Project – RHEUMAFACTS

Vl. Boyadzhieva[1,2]*, N. Stoilov[1,2]

1. Clinic of Rheumatology, University Hospital "St. Ivan Rilski" – Sofia, Sofia, Bulgaria
2. Department of Internal Medicine, Faculty of Medicine, Medical University – Sofia, Sofia, Bulgaria

*** Correspondence:**

Vl. Boyadzhieva
Department of Internal Medicine, Faculty of Medicine, Medical University – Sofia
Sofia, Bulgaria
Email: vladimira.boyadzhieva@gmail.com
ORCID: 0000-0002-6780-5810

Abstract

RheumaFacts is an EULAR initiative to improve the quality of care across Europe by monitoring access to care and outcomes for patients diagnosed with rheumatic diseases. The project was launched in 2024, including data provided by 40 National Societies of Rheumatology. Standardized questionnaires were returned by 36 out of 40 countries (90%). In 94% of countries, all conventional synthetic disease-modifying antirheumatic drugs (DMARDs) were available. Although all countries reported the availability of at least 1 biological DMARD, only 12 countries (34%) had access to all biological DMARDs, and only 18 out of 35 (51%) had access to all targeted synthetic DMARDs. At the time of data collection in the Republic of Bulgaria, 6 csDMARDs were available, 16 out of a total of 20 biological DMARDs and 4 out of 5 targeted synthetic DMARDs. Among the 36 countries that provided information, reimbursement for physiotherapy for chronic diseases in patients with chronic diseases was reported in 26 (72%) of the countries, and access was more common in the high-income group of

Received: Nov 6th, 2026
Accepted: Nov 20th, 2026
Published: Nov 25th, 2026
Copyright: © 2026 by the authors.
License: Bulgarian Society for Rheumatology.
This is an open access article distributed under the terms of the Creative Commons Attribution (CC BY) license.

countries (78% of high-income countries versus 56% of middle-income countries). Reimbursement of consultations with a clinical psychologist for patients with chronic rheumatic diseases was less common across countries (i.e. only in 39% of countries), with no difference based on the observed income level of the country (33% versus 41% for middle-income versus high-income countries). Currently, this type of consultation is not reimbursed in the Republic of Bulgaria.

Keywords: rheumatological care, treatment, RheumaFacts, EULAR, Bulgaria

Достъп до ревматологични грижи и лечение в европа: сравнителен анализ и позициониране на българия въз основа на оригинални данни от проекта на EULAR – RHEUMAFACTS

Резюме

RheumaFacts е инициатива на EULAR за подобряване на качеството на грижите в цяла Европа чрез наблюдение на достъпа до грижи и резултатите от тях, при пациенти диагностицирани с ревматични заболявания. Проектът е стартиран през 2024г., като включва данните предоставени от 40 Национални дружества по ревматология. Стандартизирани въпросници са върнати от 36 от 40 държави (90%). В 94% от страните всички конвенционални синтетични модифициращи заболяването антиревматични лекарства (DMARDs) са били налични. Въпреки че всички страни посочват наличието на поне 1 биологичен DMARD, само 12 страни (34%) са имали достъп до всички биологични DMARDs, а само 18 от 35 (51%) са имали достъп до всички таргет синтетични DMARDs. Към момента на събиране на информация в Р. България са били достъпни 6 csDMARDs, 16 от общо 20 биологични DMARDs и 4 от 5 таргет синтетични DMARDs. Сред 36-те държави, предоставили информация, възстановяване на разходите за физиотерапия за хронични заболявания при пациенти с хронични заболявания е съобщено в 26 (72%) от държавите, а достъпът е по-чест в групата на държавите с високи доходи (78% от държавите с високи доходи спрямо 56% от държавите със средни доходи). Реимбурсиране на консултации с клиничен психолог при пациенти с хронични ревматични заболявания са по-рядко срещани в различните държави (т.е. само в 39% от държавите), без разлика въз основа на наблюдаваното ниво на доходи на страната (33% спрямо

41% за държавите със средни спрямо високи доходи). Към настоящия момент в Р. България не се реимбурсират този вид консултации.

Ключови думи: ревматологични грижи, лечение, RheumaFacts, EULAR, България

Rheumatology (BULGARIA)
Journal of Bulgarian Society for Rheumatology
Volume 34, Issue S2, 2026

The Secret of Life – 3: From Biochemistry to a Biological Therapy - a Philosophical-Organic Perspective

Zlatimir Kolarov[1]*, Stoimen Dimitrov[2,3]

1. Clinic of Rheumatology, UMHAT "St. Ivan Rilski", Sofia, Bulgaria
2. Clinic of Rheumatology, UMHAT "St. Marina", Varna, Bulgaria
3. Department of Cardiology and Rheumatology, Medical University "Prof. Dr. Paraskev Stoyanov" – Varna, Varna, Bulgaria

*** Correspondence:**

Zlatimir Kolarov
Clinic of Rheumatology, UMHAT "St. Ivan Rilski"
Sofia, Bulgaria
Email: zkolarov@abv.bg

Abstract

An analytical philosophical perspective on fundamental questions that have intrigued millions of people for thousands of years regarding the essence of life in its broadest sense, the mechanisms by which life has been sustained from its inception to the present day and the intricate molecular processes that exemplify the dualistic nature of the world in which we are destined to live and exist - processes that form the foundation of modern biological therapy, which has forever altered the phenotype of hitherto known rheumatic diseases. As an original approach to the problem, a unique classification of the primary pathogenetic factors in autoimmune diseases is presented, alongside a classification of biological agents that allows for future expansion through the inclusion of newly discovered target molecules and neutralizing drugs. Last but not least, the necessity for a redefinition and contemporary interpretation of the concepts of health and disease from a modern perspective is outlined.

Keywords: rheumatology, immunology, biologic therapy

Received: Nov 6th, 2026
Accepted: Nov 20th, 2026
Published: Nov 25th, 2026
Copyright: © 2026 by the authors.
License: Bulgarian Society for Rheumatology.
This is an open access article distributed under the terms of the Creative Commons Attribution (CC BY) license.

Тайната на живота – 2: От биохимията до биологичната терапия - Философско-органичен поглед

Резюме

Аналитичен философски поглед върху изначални въпроси, вълнували милиони хора хиляди години за същността на живота в най-широкия смисъл, за начините, по който животът се подържа от зараждането си досега, за интимните молекулярни процеси, които онагледяват дуалистичната природа на света, в който сме обречени да живеем и да бъдем, залегнали в основата на съвременната биологична терапия, променила завинаги фенотипа на познатите досега ревматични болести. Като оригинален поглед към проблема са представени своеобразна класификация на основните патогенетични моменти при автоимунните болести и класификация на биологичните препарати, която дава възможност за надграждане с включване на новооткрити прицелни молекули и неутрализиращи препарати. И съвсем не накрая е посочена необходимостта от предифиниране и съвременна интерпретация на понятията болест и здраве от съвременна гледна точка.

Ключови думи: ревматология, имунология, биологична терапия

Rheumatology (BULGARIA)
Journal of Bulgarian Society for Rheumatology
Volume 34, Issue S2, 2026

Opportunities in Rheumatology Training EMEUNET: Opportunities for Young Rheumatologists

Daliya Pencheva[1]*, Alexandros Panagiotopoulos[2], Cristiana Sieiro Santos[3]

1. Clinic of Rheumatology, University Hospital "Sv. Ivan Rilski", Medical University – Sofia, Sofia, Bulgaria
2. First Department of Propaedeutic Internal Medicine, Laiko Hospital, Medical School, National & Kapodistrian University of Athens, Greece
3. Centre for Musculoskeletal Research, Division of Musculoskeletal and Dermatological Sciences, School of Biological Sciences, Faculty of Biology, Medicine and Health, The University of Manchester, Manchester, UK

*** Correspondence:**

Daliya Pencheva
Clinic of Rheumatology, University Hospital "Sv. Ivan Rilski", Medical University – Sofia
Sofia, Bulgaria
Email: daliyapencheva@yahoo.com
ORCID: 0000-0002-6590-7100

Abstract

The Emerging EULAR Network (EMEUNET) brings together early-career rheumatologists and researchers across Europe through its Committee, Sub-Committees and network of Country Liaisons. Within this structure, EMEUNET provides opportunities that complement rheumatology training through education, international mobility, scientific collaboration, networking and professional development. The Country Liaison Survey – *"The Role and Reach of EMEUNET Country Liaisons: Needs, Impact & Opportunities"* explores how Country Liaisons operate at the national level, their impact and opportunities to strengthen support and collaboration for young rheumatologists. A forthcoming EMEUNET survey will further explore differences in rheumatology training across EULAR countries, aiming to identify unmet needs. CONNECT-RHEUM, a pan-European clinical and research mobility initiative led by Country Liaisons, facilitates structured international exchanges, expands networking opportunities and promotes equitable access to mobility across countries. RheumaVision

Received: Nov 6th, 2026
Accepted: Nov 20th, 2026
Published: Nov 25th, 2026
Copyright: © 2026 by the authors.
License: Bulgarian Society for Rheumatology.
This is an open access article distributed under the terms of the Creative Commons Attribution (CC BY) license.

further supports scientific communication, knowledge exchange and engagement among young rheumatologists. Together, these initiatives illustrate how engagement with EMEUNET can broaden rheumatology training beyond the national setting and connect early-career rheumatologists with opportunities across Europe.

Keywords: rheumatology, education, EMEUNET

Възможности в обучението по ревматология EMEUNET: възможности за младите ревматолози

Резюме

EMEUNET (Emerging EULAR Network) обединява млади ревматолози и изследователи от цяла Европа. Структурата на EMEUNET включва Комитет и подкомитети с различни направления на дейност, както и мрежа от национални представители (Country Liaisons). EMEUNET предоставя разнообразни възможности, които допълват обучението по ревматология чрез образователни инициативи, международен обмен, научно сътрудничество, изграждане на професионални контакти и кариерно развитие. Проучването сред националните представители „The Role and Reach of EMEUNET Country Liaisons: Needs, Impact & Opportunities“ има за цел да оцени тяхната дейност и роля на национално ниво и да идентифицира възможности за подобряване на подкрепата и сътрудничеството между младите ревматолози. Предстоящо проучване на EMEUNET ще разгледа различията в обучението по ревматология в отделните европейски държави с цел идентифициране на основните неудовлетворени потребности. CONNECT-RHEUM е паневропейска инициатива за клиничен и научен обмен, ръководена от националните представители, която цели да улесни структурирания международен обмен, да разшири възможностите за професионални контакти и да насърчи равнопоставения достъп до подобни възможности в различните страни. RheumaVision от своя страна подпомага научната комуникация, обмена на знания и активното участие на младите ревматолози. Заедно тези инициативи показват как участието в EMEUNET може да разшири възможностите за обучение и професионално развитие отвъд националните рамки и да свърже младите ревматолози с колеги и инициативи в цяла Европа.

Ключови думи: ревматология, образование, EMEUNET

Rheumatology (BULGARIA)
Journal of Bulgarian Society for Rheumatology
Volume 34, Issue S2, 2026

Performance of the Bulgarian Ankylosing Spondylitis Quality of Life (ASQoL) Questionnaire in Axial Spondyloarthritis

Daliya Pencheva[1]*, Ellie Johnstone[2], Mariusz T Grzeda[2], Vladimira Boyadzhieva[1], Nikolay Stoilov[1], Mariana Ivanova[1]

1. Clinic of Rheumatology, University Hospital "St. Ivan Rilski", Medical University – Sofia, Sofia, Bulgaria
2. Galen Research Ltd, Manchester, United Kingdom

*** Correspondence:**

Daliya Pencheva
Clinic of Rheumatology, University Hospital "St. Ivan Rilski", Medical University – Sofia
Sofia, Bulgaria
Email: daliyapencheva@yahoo.com
ORCID: 0000-0002-6590-7100

Abstract

Axial spondyloarthritis (axSpA) is a chronic inflammatory disease primarily affecting the axial skeleton, with potential involvement of peripheral joints and extra-musculoskeletal manifestations. The disease can significantly impair quality of life, especially in the radiographic axSpA (r-axSpA) subset characterized by visible structural damage. Disease-specific quality of life (QoL) measures are important for capturing the overall burden of axSpA. The Ankylosing Spondylitis Quality of Life (ASQoL) questionnaire is widely used internationally but has not yet been validated for Bulgarian patients. The aim of the study was to validate the Bulgarian ASQoL version and examine its relationship with disease activity. The Bulgarian ASQoL version was developed through a three-stage process: translation, field testing, and psychometric evaluation. In the validation phase, a sample of axSpA patients completed the Bulgarian ASQoL version twice, 10–20 days apart. Reliability was assessed using internal consistency (Cronbach's α) and test–retest correlation (Spearman's ρ). Convergent validity was evaluated against the Short Form Health Survey Version 2 (SF-36v2) and the Ankylosing Spondylitis Disease Activity Score with CRP (ASDAS-CRP).

Received: Nov 6th, 2026
Accepted: Nov 20th, 2026
Published: Nov 25th, 2026
Copyright: © 2026 by the authors.
License: Bulgarian Society for Rheumatology.
This is an open access article distributed under the terms of the Creative Commons Attribution (CC BY) license.

Known-groups validity was examined using self-rated general health and disease activity. Fifty-five patients with r-axSpA participated in this validation study, the majority of whom were male, with ages ranging from 28 to 69 years. The Bulgarian ASQoL version demonstrated high internal consistency (α=0.882–0.884) and excellent test–retest reliability (ρ=0.98, p<0.001). Moderate correlations were observed with SF-36 domains, particularly Physical Functioning, General Health, and Role Limitations. ASQoL scores correlated strongly with ASDAS-CRP (ρ=0.70, p<0.001), indicating close alignment between QoL and clinical disease activity. The questionnaire distinguished effectively between patient groups based on self-perceived health and disease activity. Consequently, the Bulgarian ASQoL version is a reliable and valid patient-reported outcome measure for assessing quality of life in axSpA.

Keywords: axial spondyloarthritis, patient-reported outcomes

Психометрични характеристики на българската версия на въпросника ankylosing spondylitis quality of life (ASQoL) при аксиален спондилоартрит

Резюме

Axial spondyloarthritis (axSpA) is a chronic inflammatory disease primarily affecting the axial skeleton, with potential involvement of peripheral joints and extra-musculoskeletal manifestations. The disease can significantly impair quality of life, especially in the radiographic axSpA (r-axSpA) subset characterized by visible structural damage. Disease-specific quality of life (QoL) measures are important for capturing the overall burden of axSpA. The Ankylosing Spondylitis Quality of Life (ASQoL) questionnaire is widely used internationally but has not yet been validated for Bulgarian patients. The aim of the study was to validate the Bulgarian ASQoL version and examine its relationship with disease activity. The Bulgarian ASQoL version was developed through a three-stage process: translation, field testing, and psychometric evaluation. In the validation phase, a sample of axSpA patients completed the Bulgarian ASQoL version twice, 10–20 days apart. Reliability was assessed using internal consistency (Cronbach's α) and test–retest correlation (Spearman's ρ). Convergent validity was evaluated against the Short Form Health Survey Version 2 (SF-36v2) and the Ankylosing Spondylitis Disease Activity Score with CRP (ASDAS-CRP). Known-groups validity was examined using self-rated general health and disease activity. Fifty-five patients with r-axSpA participated in this validation study, the majority of whom were male, with ages ranging from

28 to 69 years. The Bulgarian ASQoL version demonstrated high internal consistency (α=0.882–0.884) and excellent test–retest reliability (ρ=0.98, p<0.001). Moderate correlations were observed with SF-36 domains, particularly Physical Functioning, General Health, and Role Limitations. ASQoL scores correlated strongly with ASDAS-CRP (ρ=0.70, p<0.001), indicating close alignment between QoL and clinical disease activity. The questionnaire distinguished effectively between patient groups based on self-perceived health and disease activity. Consequently, the Bulgarian ASQoL version is a reliable and valid patient-reported outcome measure for assessing quality of life in axSpA.

Ключови думи: аксиален спондилоартрит, резултати, докладвани от пациента

Rheumatology (BULGARIA)
Journal of Bulgarian Society for Rheumatology
Volume 34, Issue S2, 2026

Difficult-to-Manage Systemic Lupus Erythematosus: Can We Define It?

Daliya Pencheva[1]*, Mariana Ivanova[1]

1. Clinic of Rheumatology, University Hospital "St. Ivan Rilski", Medical University – Sofia, Sofia, Bulgaria

*** Correspondence:**

Daliya Pencheva
Clinic of Rheumatology, University Hospital "St. Ivan Rilski", Medical University – Sofia
Sofia, Bulgaria
Email: daliyapencheva@yahoo.com
ORCID: 0000-0002-6590-7100

Abstract

Systemic lupus erythematosus (SLE) is a complex, multiorgan autoimmune disease, and despite major therapeutic advances, a subset of patients continues to experience persistent activity, recurrent flares, glucocorticoid dependence and progressive organ damage. The concepts of difficult-to-treat (D2T), difficult-to-manage (D2M) and treatment-refractory (TR) disease have increasingly been recognised across rheumatic diseases. An established EULAR definition exists for D2T rheumatoid arthritis, while more recent frameworks in psoriatic arthritis and axial spondyloarthritis distinguish the broader D2M state from true treatment-refractory disease. In contrast, no internationally accepted EULAR/ACR definition of D2M or treatment-refractory SLE currently exists. Defining D2M SLE remains challenging. Potential contributors include refractory disease, irreversible organ damage, glucocorticoid dependence, treatment toxicity and limitations, poor adherence, comorbidities and persistent symptoms such as fatigue and pain. A recently proposed conceptual framework considers persistent activity, recurrent flares and/or rapidly accrued damage; treatment failures or therapeutic limitations; patient and physician perspectives; and socioeconomic and adherence-related barriers. Severe or rare organ involvement may also be difficult to manage without necessarily

Received: Nov 6th, 2026
Accepted: Nov 20th, 2026
Published: Nov 25th, 2026
Copyright: © 2026 by the authors.
License: Bulgarian Society for Rheumatology.
This is an open access article distributed under the terms of the Creative Commons Attribution (CC BY) license.

representing true treatment refractoriness. Similarly, no universally accepted definition of refractory lupus nephritis (LN) exists. Refractory LN is generally defined as failure to achieve an adequate renal response despite standard-of-care therapy; however, definitions vary regarding required treatment exposure and timing of response assessment. Treatment failure alone is insufficient to define true refractoriness. Establishing a unified definition of D2M SLE and distinguishing it from true treatment refractoriness could improve clinical decision-making, harmonise research criteria and facilitate identification of patients who may benefit from emerging therapeutic strategies, including novel targeted and cell-based therapies.

Keywords: SLE, lupus nephritis, difficult-to-manage

Труден за контрол системен лупус еритематозус: можем ли да го дефинираме?

Резюме

Системният лупус еритематозус (СЛЕ) е комплексно мултиорганно автоимунно заболяване, при което въпреки значителния напредък в лечението част от пациентите продължават да имат персистираща активност, чести обостряния, зависимост от глюкокортикоиди и прогресиращо органно увреждане. Концепциите за трудно за лечение (difficult-to-treat, D2T), трудно за контрол (difficult-to-manage, D2M) и рефрактерно на лечение (treatment-refractory, TR) заболяване намират все по-широко приложение в ревматологията. Съществува утвърдена дефиниция на EULAR за D2T ревматоиден артрит, докато по-новите концептуални рамки при псориатичен артрит и аксиален спондилоартрит разграничават по-широкото понятие D2M от истинската рефрактерност към лечението. За разлика от тях, към момента няма международно приета EULAR/ACR дефиниция за D2M или рефрактерен на лечение СЛЕ. Дефинирането на D2M СЛЕ остава предизвикателство, като сред факторите, които могат да определят трудноконтролируемия ход на заболяването, са рефрактерността към лечението, необратимото органно увреждане, зависимостта от глюкокортикоиди, нежеланите лекарствени реакции и ограниченията по отношение на провежданата терапия, недостатъчното придържане към лечението, придружаващите заболявания и персистиращи симптоми като умора и болка. Наскоро предложена концептуална рамка включва персистираща активност, чести обостряния и/или бързо натрупване на органно увреждане;

неуспех на лечението или терапевтични ограничения; оценката на пациента и лекаря; както и социално-икономически фактори и проблеми с придържането към терапията. Тежкото или рядко органно засягане също може да създава значителни трудности при лечението, без непременно да е израз на истинска терапевтична рефрактерност. Подобен проблем съществува и при лупусния нефрит (ЛН), за който няма универсално приета дефиниция за рефрактерност. Най-общо рефрактерният ЛН се определя като непостигане на адекватен бъбречен отговор въпреки проведеното стандартно лечение, но отделните дефиниции се различават по отношение на необходимата предходна терапия и времето за оценка на отговора. Липсата на терапевтичен отговор сама по себе си не е достатъчна, за да се определи заболяването като истински рефрактерно. Създаването на единна дефиниция за D2M СЛЕ и ясното му разграничаване от истинската терапевтична рефрактерност биха подпомогнали клиничните решения, уеднаквили критериите в научните проучвания и улеснили идентифицирането на пациентите, които могат да имат полза от нови терапевтични подходи, включително таргетни и клетъчни терапии.

Ключови думи: СЛЕ, лупусен нефрит, труден за контрол

Rheumatology (BULGARIA)
Journal of Bulgarian Society for Rheumatology
Volume 34, Issue S2, 2026

Systemic Lupus Erythematosus and Psoriatic Arthritis - Coexistence or Overlap?

S.Emin[1]*, V. Boyadzhieva[1], Y. Stoycheva[1], J. Stankova[1], N.Stoilov[1]

1. Clinic of Rheumatology, University Hospital "St. Ivan Rilski", Medical University – Sofia, Sofia, Bulgaria

*** Correspondence:**

S. Emin
Clinic of Rheumatology, University Hospital "St. Ivan Rilski"
Sofia, Bulgaria

Abstract

Background: Psoriatic arthritis is a complex chronic autoimmune disease that causes systemic inflammation with primary involvement of the skin (psoriasis) and joints (psoriatic arthritis). Systemic lupus erythematosus is a systemic autoimmune disease that can affect multiple systems and target organs such as skin, joints, kidneys, causing inflammation and potential long-term damage. Psoriatic arthritis and systemic lupus erythematosus (SLE) are two distinct immune-mediated diseases in terms of their clinical presentation and pathogenesis. Their co-occurrence is rare, but data from recent cohort studies suggest that this association is not coincidental. Common genetic factors and overlapping immune mechanisms may explain their coexistence. **Case Presentation:** We present two cases of patients with long-standing psoriatic arthritis who subsequently developed clinical manifestations of systemic disease with laboratory and immunological constellations characteristic of systemic lupus erythematosus. The first case is a 67-year-old man with biopsy-verified psoriasis and arthritis, who developed bicytopenia, pleural and pericardial effusion, fever, fatigue and pulmonary changes. Immunologically, high anti-Ro52, anti-nucleosome and anti-histone antibodies were detected. The second case is an 83-year-old woman with a 20-year history of psoriasis and psoriatic arthritis, family history – brother with SLE, leuko- and lymphoymphopenia, arthritis and recurrent pericarditis, with ANA 1:1280 and strongly positive anti-SSA/SSB antibody, elevated anti-dsDNA. In both patients, the systemic manifestations and immunological profile point to coexisting SLE.

Received: Nov 6th, 2026
Accepted: Nov 20th, 2026
Published: Nov 25th, 2026
Copyright: © 2026 by the authors.
License: Bulgarian Society for Rheumatology.
This is an open access article distributed under the terms of the Creative Commons Attribution (CC BY) license.

Conclusion: Current data show a frequency of comorbid psoriasis in SLE of about 3.4–4.9%. The co-occurrence of psoriatic arthritis and SLE may reflect a shared genetic predisposition to immune dysregulation and partial immunopathogenetic overlap in the main axes, which are different in the two diseases – IL-23/Th17/IL17 in psoriatic disease and IFN-I in SLE. Their coexistence probably does not represent a classic overlap syndrome, but rather an interaction between a common autoimmune predisposition and different dominant immune pathways.

Keywords: psoriatic arthritis, systemic lupus erythematosus

Системен лупус еритематозус и псориатичен артрит – коекзистенция или овърлап?

Резюме

Въведение: Псориатичният артрит представлява комплексно хронично автоимунно заболяване, което причинява системно възпаление с първично засягане на кожата(псориазис) и ставите (псориатичен артрит). Системният лупус еритематодес е системна автоимунна болест , която може да засегне множество системи и таргетни органи като кожа, стави, бъбреци , предизвиквайки възпаление и потенциално увреждане в дългосрочен план. Псориатичният артрит и системният лупус еритематозус (СЛЕ) са клинично и патогенетично различни имуномедиирани заболявания. Съвместното им протичане е рядко, но данни от съвременни кохортни проучвания предполагат, че тази асоциация не е случайна. Общи генетични фактори и припокриващи се имунни механизми могат да обяснят тяхната коекзистенция. **Клиничен случай:** Представяме два случая на пациенти с дългогодишен псориатичен артрит, които впоследствие развиват клинични прояви на системно заболяване с лабораторна и имунологична констелация, характерни за системен лупус еритематодес. Първият случай е на 67-годишен мъж с биопсично верифициран псориазис и артрит , развил бицитопения, плеврален и перикарден излив, фебрилитет, умора и белодробни промени. Имунологично се установяват високи anti-Ro52, anti-nucleosome и anti-histone антитела. Вторият случай е 83-годишна жена с 20-годишна анамнеза за псориазис и PsA, фамилна обремененост – брат със СЛЕ, левкопения/лимфопения, артрит и рецидивиращ перикардит, при ANA 1:1280 и силно позитивни anti-SSA/SSB антител, завишени анти-двДНК. И при двамата пациенти системните прояви и имунологичният профил насочват към коекзистиращ СЛЕ. **Заключение:** Съвременните данни показват честота на коморбиден псориазис при СЛЕ около 3.4–4.9%. Съвместното наличие на псориатичния артрит и СЛЕ може да отразява споделена генетична предиспозиция към имунна дисрегулация и частично имунопатогенетично припокриване в основните оси , които са

различни при двете заболявания – IL-23/Th17/IL17 при псориатичната болест и IFN-I при СЛЕ. Коекзистенцията им вероятно не представлява класически overlap синдром, а взаимодействие между обща автоимунна предиспозиция и различни доминиращи имунни пътища.

Ключови думи: псориатичен артрит, системен лупус еритематодес

Rheumatology (BULGARIA)
Journal of Bulgarian Society for Rheumatology
Volume 34, Issue S2, 2026

Patient Perceived Symptom Burden Correlates to a Great Extent with Ultrasound-Detected Severity of Parenchymal Changes of the Major Salivary Glands and Joint Inflammation – a Cross-Sectional Multi-Center Ultrasound Study in Patients with Primary Sjögren's Syndrome

Tanya Sapundzhieva[1,2]*, Lyubomir Sapundzhiev[2,3], Plamen Todorov[1], Martin Mitev[1, 2], Anastas Batalov[1, 4]

1. Department of Internal Diseases, Faculty of Medicine, Medical University of Plovdiv, Plovdiv, Bulgaria
2. Rheumatology Department, University Hospital 'Pulmed', Plovdiv, Bulgaria
3. Rheumatology Clinic, University Hospital 'Sofiamed', Sofia, Bulgaria
4. Rheumatology Clinic, University Hospital 'Kaspela', Plovdiv, Bulgaria

*** Correspondence:**

Tanya Sapundzhieva
Department of Internal Diseases, Faculty of Medicine, Medical University of Plovdiv
Plovdiv, Bulgaria
Email: taniasapundjieva@abv.bg
ORCID: 0000-0002-2061-6473

Abstract

Objectives: To investigate the relationship between ultrasound (US)-detected parenchymal abnormalities in the major salivary glands (MSG), joint and tendon inflammation, and systemic disease activity in patients with primary Sjögren's syndrome (pSS). **Methods.** This cross-sectional, multicenter study enrolled 60 patients with pSS and 20 healthy controls (HCs). Systemic disease activity was evaluated using the EULAR Sjögren's Syndrome Disease Activity Index (ESSDAI), while symptom burden was assessed with the EULAR Sjögren's Syndrome Patient Reported Index

Received: Nov 6th, 2026
Accepted: Nov 20th, 2026
Published: Nov 25th, 2026
Copyright: © 2026 by the authors.
License: Bulgarian Society for Rheumatology.
This is an open access article distributed under the terms of the Creative Commons Attribution (CC BY) license.

(ESSPRI). MSG evaluation included bilateral gray-scale (GS) and power Doppler (PDUS) assessment of the parotid and submandibular glands using a semi-quantitative 0–3 scoring system. Musculoskeletal ultrasound (MSUS) assessment comprised bilateral examination of the wrists, second to fifth metacarpophalangeal (MCP) and proximal interphalangeal (PIP) joints, the fourth extensor wrist compartment, and the flexor tendons of the second to fifth fingers for GS and PD-detected synovitis and tenosynovitis, also scored semi-quantitatively. Recorded outcomes included GS and PD synovitis scores, total synovitis score, tenosynovitis score, GS and PD glandular scores, and total glandular score. **Results:** Synovitis was most frequently detected in the wrists, followed by the second PIP joint. Subclinical synovitis was identified in 66.7% (n = 28) of pSS patients. No significant correlations were found between joint US scores and salivary gland US scores. ESSPRI showed moderate positive correlations with both the GS synovitis score ($p = 0.002$) and the total synovitis score ($p = 0.003$), as well as significant positive correlations with all salivary gland US scores: GS ($p < 0.001$), PD ($p = 0.002$), and total glandular score ($p < 0.001$). ESSDAI demonstrated only a weak positive correlation with the GS salivary gland score ($p = 0.030$). **Conclusion:** In patients with pSS, the extent of US-detected MSG parenchymal abnormalities does not reflect systemic disease activity and does not correlate with US-detected joint synovitis. In contrast, patient-reported symptom burden is strongly associated with both joint inflammation and MSG parenchymal changes on US. Larger studies are needed to further define the role of salivary gland and joint US in evaluating disease activity in pSS.

Keywords: Sjogren's syndrome, ultrasound

Корелация между симптомния товар при пациенти с първичен синдром на Сьогрен и тежестта на паренхимните промени в големите слюнчени жлези и ставното възпаление, оценени чрез високочестотна ултрасонография – крос-секционно проучване

Резюме

Цели: Да се установи връзката между ултрасонографски (УС) установените паренхимни промени в големите слюнчени жлези (MSG), ставното и сухожилното възпаление, и системната болестна активност при пациенти с първичен синдром на Сьогрен (pSS). **Методи:** Проведено беше крос-секционно, мултицентрово проучване, включващо 60 пациенти с pSS и 20 здрави контроли. Системната

болестна активност беше оценена чрез индекса EULAR Sjögren's Syndrome Disease Activity Index (ESSDAI), а симптомният товар – чрез EULAR Sjögren's Syndrome Patient Reported Index (ESSPRI). УС изследването на MSG включваше полуколичествена оценка (скала 0–3) на двете паротидни и субмандибуларни жлези чрез gray-scale (GS) и power Doppler (PDUS). Мускулно-скелетната ултрасонография включваше двустранно изследване на гривнените, 2–5 метакарпофалангеални (МКФ) и проксимални интерфалангеални (ПИФ) стави, четвъртия екстензорен компартмент на китката и флексорните сухожилия на втори до пети пръст. Синовитът и теносиновитът бяха оценени полуколичествено (0–3) чрез GS и PDUS. Изчислени бяха GS и PD скорове на синовита, общ скор на синовита, скор на теносиновита, GS и PD скор на MSG и общ скор на MSG. **Резултати:** Най-често синовит беше установен на нивото на гривнената става, следван от ПИФ ставата на втори пръст. Субклиничен синовит се наблюдаваше при 66.7% от пациентите с pSS. Не се установиха значими корелации между УС ставните скорове и УС скоровете на MSG. Наблюдаваше се умерена корелация между ESSPRI и GS скора на синовита ($p = 0.002$) и общия скор на синовита ($p = 0.003$), както и значими положителни корелации с всички УС скорове на MSG: GS ($p < 0.001$), PD ($p = 0.002$) и общия скор на жлезите ($p < 0.001$). ESSDAI демонстрира само слаба позитивна корелация с GS скора на MSG ($p = 0.030$). **Заключение:** При пациенти с pSS степента на УС-установените паренхимни промени в MSG не отразява системната болестна активност и не корелира със ставния УС синовит. Обратно, докладваният от пациентите симптомен товар показва силна корелация както със ставното възпаление, така и с паренхимните промени на MSG, установени чрез УС. Необходимо е натрупване на допълнителни данни, за да се уточни ролята на ехографското изследване на ставите и MSG в оценката на болестната активност при pSS.

Ключови думи: синдром на Сьогрен, ултразвук

Rheumatology (BULGARIA)
Journal of Bulgarian Society for Rheumatology
Volume 34, Issue S2, 2026

Postpartum Period and Challenges for Systemic Lupus Erythematosus Patients

P. Ermencheva[1]*, G. Kotov[1,2], M. Ivanova[1,3]

1. Clinic of Rheumatology, University Hospital 'St. Ivan Rilski', Sofia, Bulgaria
2. Department of Rheumatology, Medical Faculty, Medical University of Sofia, Sofia, Bulgaria
3. Department of Internal Medicine, Medical Faculty, Medical University of Sofia, Sofia Bulgaria

*** Correspondence:**

Plamena Ermencheva
Clinic of Rheumatology, University Hospital 'St. Ivan Rilski'
Sofia, Bulgaria

Abstract

Systemic lupus erythematosus (SLE) is a multisystem autoimmune connective tissue disease that predominantly affects women of reproductive age. Managing the disease during pregnancy requires a multidisciplinary approach. The postpartum period, spanning the first three months after delivery, presents a significant clinical challenge and remains a point of ongoing research. The physiological changes, including neuroendocrine and immunological alterations, as well as psychological adaptations occurring during this, commonly known as the "fourth trimester", increase the risk of disease flares. The risk of a new flare varies between 20% and 40%, accompanied by an elevated risk of thrombosis. Clinicians frequently observe lactation issues, alterations in patient mood and behavior, and the onset of postpartum depression, which underscores the need for subsequent social support. This review aims to present current available literature data regarding the characteristics of the postpartum period in SLE, outline the recommendations regarding prevention and therapeutic strategies, and identify priority unmet patient needs for future research.

Keywords: systemic lupus erythematosus, fourth trimester, pospartum flare, thromboembolism risk, breastfeeding, postpartum depression

Received: Nov 6th, 2026
Accepted: Nov 20th, 2026
Published: Nov 25th, 2026
Copyright: © 2026 by the authors.
License: Bulgarian Society for Rheumatology.
This is an open access article distributed under the terms of the Creative Commons Attribution (CC BY) license.

Предизвикателствата на постпарталния период при пациенти със системен лупус еритематозус

Резюме

Системният лупус еритематозус (СЛЕ) е автоимунно заболяване на съединителната тъкан с мултиорганно ангажиране, което засяга предимно жени в детеродна възраст. Менажирането на болестта по време на бременността изисква мултидисциплинарен подход. Постпарталният период, който обхваща трите месеца след раждането, представлява предизвикателство за лекаря и остава обект на проучвания. Физиологичните промени, в това число невроендокринни и имунологични, както и психологичната адаптация, които настъпват в организма на пациентката в т.нар. „четвърти триместър“ увеличават риска от обостряне на заболяването. Между 20% и 40% варира рискът от нов тласък на болестта, увеличен е рискът от тромбози, често се наблюдават трудности при лактацията, промени в настроението и поведението на пациентката и възникване на постпартална депресия, което изисква последваща социална интеграция на пациентката. Целта на настоящия обзор е да представи наличните данни в научната литература за особеностите на постпарталния период при СЛЕ и актуалните препоръки, касаещи превенция и терапевтични стратегии, както и да индентифицира приоритетните непосрещнати нужди на пациентите, обект на бъдещи проучвания.

Ключови думи: системен лупус еритематозус, четвърти триместър, поспартален тласък, тромбоемболичен риск, лактация, поспартална депресия

Rheumatology (BULGARIA)
Journal of Bulgarian Society for Rheumatology
Volume 34, Issue S2, 2026

Prognostic Factors in Patients with ANCA-Associated Vasculitis and Renal Involvement

Tsvetelina Yoneva[1]*

1. Clinic of Rheumatology, University Hospital "St. Ivan Rilski", Sofia, Bulgaria

*** Correspondence:**

Tsvetelina Yoneva
Clinic of Rheumatology, University Hospital "St. Ivan Rilski"
Sofia, Bulgaria

Abstract

Background: The most common manifestations of small-vessel involvement in ANCA-associated vasculitis (AAV) affect the kidneys and lungs. When both organs are involved, this may lead to pulmonary-renal syndrome, which can be difficult to differentiate clinically from other similar syndromes. It is one of the most common and potentially most severe clinical manifestations of AAV. Clinical manifestations of renal involvement include hypertension, significant proteinuria, nephrotic or nephritic syndrome, and various manifestations of renal failure. The term most commonly used to describe renal involvement is rapidly progressive glomerulonephritis (RPGN), characterized by a rapid decline in renal function in combination with other features of glomerulonephritis. Initial renal manifestations are usually silent and asymptomatic, with microscopic hematuria, with or without proteinuria, often associated with progressive deterioration of renal function. Approximately 35% of patients require dialysis. For these reasons, renal involvement in AAV is associated with increased morbidity and mortality. **Methods:** A total of 140 patients with ANCA-associated vasculitis were analyzed. **Results:** Of the 140 patients, 95 had renal involvement: 45 with granulomatosis with polyangiitis (GPA) and 50 with microscopic polyangiitis (MPA). Among patients with nephritis, 74.74% had elevated serum nitrogenous waste products at the time of diagnosis, with higher levels in the MPA group. Dialysis was required in 34.74% of patients, with no difference between the two types of vasculitis. The 1-year survival rate among patients with renal involvement was 97.8%,

Received: Nov 6th, 2026
Accepted: Nov 20th, 2026
Published: Nov 25th, 2026
Copyright: © 2026 by the authors.
License: Bulgarian Society for Rheumatology.
This is an open access article distributed under the terms of the Creative Commons Attribution (CC BY) license.

and the 5-year survival rate was 86.2%. Among patients receiving dialysis, 1-year survival was 95% and 5-year survival was 77%. Better survival was observed in patients with lower disease activity, absence of proteinuria, absence of anti-myeloperoxidase (anti-MPO) antibodies, and treatment with rituximab. **Conclusions:** Renal involvement is an important determinant of morbidity and mortality in ANCA-associated vasculitis. The need for dialysis is associated with lower long-term survival, whereas lower disease activity, absence of proteinuria and anti-MPO antibodies, and treatment with rituximab are associated with better survival.

Keywords: ANCA-associated vasculitis, renal involvement, survival

Прогностични фактори при болни с ANCA васкулити и бъбречно засягане

Резюме

Въведение: Най-честите прояви на засягането на малките съдове при ANCA-асоциираните васкулити (AAV) са от страна на бъбреците и белите дробове. Едновременното им засягане води до пулморенален синдром, който трудно може да бъде клинично отдиференциран от други подобни синдроми. Той е една от най-често срещаните и потенциално най-тежките клинични прояви при AAV. Клиничните прояви на бъбречното засягане включват хипертония, сигнификантна протеинурия, нефрозен или нефритен синдром и многообразни манифестации на бъбречна недостатъчност. Терминът, с който най-често се описва бъбречното засягане, е бързо прогресиращ гломерулонефрит. Той се характеризира с бързо понижение на бъбречната функция в комбинация с други белези на гломерулонефрит. Началните бъбречни прояви обичайно са тихи и безсимптомни. Микроскопската хематурия, със или без протеинурия, често е свързана с прогресиращо влошаване на бъбречната функция. Около 35% от пациентите се нуждаят от диализно лечение. По тези причини бъбречното засягане при AAV се свързва с повишена морбидност и смъртност. **Методи:** Анализирани са 140 болни с ANCA-асоциирани васкулити. **Резултати:** От 140-те болни 95 имат бъбречно засягане: 45 с грануломатоза с полиангиит и 50 с микроскопски полиангиит. От пациентите с нефрит 74,74% са с повишени стойности на азотните тела в серума при поставяне на диагнозата, като стойностите са по-високи в групата с микроскопски полиангиит. При 34,74% от болните се е наложило диализно лечение, без разлика между двата вида васкулит. Едногодишната преживяемост при болните с бъбречно засягане е 97,8%, а петгодишната – 86,2%. При

болните на диализа едногодишната преживяемост е 95%, а петгодишната – 77%. По-добра преживяемост се наблюдава при по-ниска активност на заболяването, липса на протеинурия, липса на антитела срещу миелопероксидаза (MPO) и лечение с ритуксимаб. **Заключение:** Бъбречното засягане е важен фактор за смъртността при AAV. Необходимостта от диализа се свързва с по-лоша дългосрочна прогноза и преживяемост. Ниската болестна активност, липсата на протеинурия и на анти-MPO антитела, както и лечението с ритуксимаб се асоциират с по-добра преживяемост.

Ключови думи: ANCA-асоциирани васкулити, бъбречно засягане, преживяемост

Rheumatology (BULGARIA)
Journal of Bulgarian Society for Rheumatology
Volume 34, Issue S2, 2026

The Place of Belimumab in Lupus Nephritis: From Evidence to Practice

Y. Zdravkova[1]*, I. Zhekova[1], S. Fandi[1], Ts. Yoneva[1]

1. Clinic of Rheumatology, University Multiprofile Hospital for Active Treatment "St. Ivan Rilski", Sofia, Bulgaria

*** Correspondence:**

Y. Zdravkova
Clinic of Rheumatology, University Multiprofile Hospital for Active Treatment "St. Ivan Rilski"
Sofia, Bulgaria
Email: yzdravkova@gmail.com

Abstract

Lupus nephritis (LN) remains one of the most severe organ manifestations of systemic lupus erythematosus and is associated with a significant risk of chronic kidney damage. Belimumab is a human monoclonal antibody against B-lymphocyte stimulator (BLyS/BAFF), approved in 2020 as an add-on to standard therapy in active LN. In the randomized phase 3 BLISS-LN trial, which enrolled 448 patients, the addition of belimumab 10 mg/kg i.v. to standard therapy with mycophenolate mofetil (MMF) or cyclophosphamide followed by azathioprine significantly increased the rate of primary renal response at week 104 (43% vs. 32%; OR 1.6; p=0.03) and complete renal response (30% vs. 20%; OR 1.7; p=0.02). The risk of a renal-related event or death was reduced by 49% (HR 0.51; p=0.001). Subsequent analyses showed the most pronounced benefit in proliferative LN and a baseline urine protein/creatinine ratio <3 g/g, as well as a reduction in renal flares and a slowing of eGFR decline. A new post hoc analysis from 2026 further supports the benefit of the belimumab–MMF combination. Real-world data confirm the renal effectiveness and glucocorticoid-sparing effect. Current ACR and KDIGO recommendations include belimumab among the principal options for combination therapy in active proliferative LN. Belimumab-containing regimens are particularly appropriate in patients at risk of progression, with recurrent renal flares, or in need of limiting cumulative glucocorticoid exposure. The accumulated randomized

Received: Nov 6th, 2026
Accepted: Nov 20th, 2026
Published: Nov 25th, 2026
Copyright: © 2026 by the authors.
License: Bulgarian Society for Rheumatology.
This is an open access article distributed under the terms of the Creative Commons Attribution (CC BY) license.

and real-world data establish belimumab as an important component of combination therapy in appropriately selected patients with LN, with the potential for a durable renal response, reduction of flares, and limitation of glucocorticoid exposure.

Keywords: systemic lupus erythematosus, lupus nephritis, belimumab

Мястото на белимумаб при лупусен нефрит: от доказателствата към практиката

Резюме

Лупусният нефрит (ЛН) остава една от най-тежките органни прояви на системния лупус еритематозус и е свързан със значим риск от хронично бъбречно увреждане. Белимумаб е човешко моноклонално антитяло срещу B-лимфоцит-стимулиращия фактор (BLyS/BAFF), одобрено през 2020 г. като добавка към стандартната терапия при активен ЛН. В рандомизираното фаза 3 проучване BLISS-LN, включващо 448 пациенти, добавянето на белимумаб 10 mg/kg i.v. към стандартна терапия с микофенолат мофетил (MMF) или циклофосфамид, последван от азатиоприн, значимо повишава честотата на първичен бъбречен отговор на 104-та седмица (43% срещу 32%; OR 1,6; p=0,03) и пълен бъбречен отговор (30% срещу 20%; OR 1,7; p=0,02). Рискът от бъбречно събитие или смърт е редуциран с 49% (HR 0,51; p=0,001). Последващи анализи показват най-изразена полза при пролиферативен ЛН и изходно съотношение протеин/креатинин в урината <3 g/g, както и намаление на бъбречните обостряния и забавяне на спада на eGFR. Нов post hoc анализ от 2026 г. допълнително подкрепя ползата от комбинацията белимумаб–MMF. Данните от реалната практика потвърждават бъбречната ефективност и глюкокортикоид-съхраняващия ефект. Актуалните препоръки на ACR и KDIGO включват белимумаб сред основните възможности за комбинирана терапия при активен пролиферативен ЛН. Белимумаб-съдържащите режими са особено подходящи при пациенти с риск от прогресия, повтарящи се бъбречни обостряния или необходимост от ограничаване на кумулативната глюкокортикоидна експозиция. Натрупаните рандомизирани данни и тези от реалната клинична практика утвърждават белимумаб като важен компонент на комбинираната терапия при подходящо подбрани пациенти с ЛН, с потенциал за устойчив бъбречен отговор, намаляване на обостренията и ограничаване на глюкокортикоидната експозиция.

Ключови думи: системен лупус еритемотозус, лупусен нефрит, белимумаб

Rheumatology (BULGARIA)
Journal of Bulgarian Society for Rheumatology
Volume 34, Issue S2, 2026

Osteoarthritis as a Disease of Impaired Cellular Homeostasis: From Mechanotransduction to Epigenetic Regulation

Irina Momcheva[1]*

1. Department of Rheumatology, University Hospital Burgas, Burgas, Bulgaria

*** Correspondence:**

Irina Momcheva
Department of Rheumatology, University Hospital Burgas
Burgas, Bulgaria
Email: irinamomcheva77@gmail.com

Abstract

Osteoarthritis is the most common joint disorder and a leading cause of pain and disability in older adults. The traditional concept of osteoarthritis as a consequence of mechanical wear and tear has gradually evolved toward a more comprehensive view that recognizes the disease as a complex biological process involving mechanical, inflammatory, metabolic, and molecular mechanisms. The objective of this review is to present current concepts of osteoarthritis pathogenesis from the perspective of cellular homeostasis and to explore the links between mechanotransduction, aging, inflammation, mitochondrial dysfunction, and epigenetic regulation. Mechanotransduction represents an early event in disease development, whereby mechanical stimuli are converted into intracellular signals through integrins and mechanosensitive ion channels. The resulting calcium influx activates signaling pathways associated with cellular stress, inflammation, and altered gene expression. Chondrocyte senescence, impaired proteostasis and mitochondrial function, dysregulation of the mammalian target of rapamycin signaling pathway and autophagy, together with activation of innate immunity, contribute to chronic low-grade inflammation and progressive joint destruction. Furthermore, epigenetic mechanisms, including DNA methylation, histone modifications, and microRNAs, regulate the expression of numerous genes involved in maintaining or disrupting joint homeostasis. Current evidence supports the

Received: Nov 6th, 2026
Accepted: Nov 20th, 2026
Published: Nov 25th, 2026
Copyright: © 2026 by the authors.
License: Bulgarian Society for Rheumatology.
This is an open access article distributed under the terms of the Creative Commons Attribution (CC BY) license.

concept that osteoarthritis is a disease of impaired cellular homeostasis rather than a simple degenerative cartilage disorder. Improved understanding of the interactions among mechanical stress, cellular aging, inflammation, and epigenetic regulation may facilitate the development of novel targeted therapeutic strategies.

Keywords: osteoarthritis, epigenetics

Остеоартрозата като болест на нарушената клетъчна хомеостаза: от механотрансдукция до епигенетична регулация

Резюме

Остеоартрозата е най-разпространеното ставно заболяване и водеща причина за болка и инвалидизация в напреднала възраст. Традиционната концепция за заболяването като резултат от механично износване на ставния хрущял постепенно е заменена от разбирането за сложен биологичен процес, включващ взаимодействие между механични, възпалителни, метаболитни и молекулни механизми. Целта на този литературен обзор е да се представят съвременните концепции за патогенезата на остеоартрозата през призмата на клетъчната хомеостаза и да се проследят връзките между механотрансдукцията, стареенето, възпалението, митохондриалната дисфункция и епигенетичната регулация. Механотрансдукцията представлява начален етап в развитието на заболяването, при който механичните стимули се преобразуват в клетъчни сигнали чрез интегрини и механочувствителни йонни канали. Последващият калциев инфлукс активира вътреклетъчни сигнални пътища, свързани с клетъчен стрес, възпаление и промени в генната експресия. Стареенето на хондроцитите, нарушенията в протеостазата и митохондриалната функция, дисбалансът между mTOR сигнализацията и автофагията, както и активирането на вродения имунитет допринасят за развитието на хронично нискостепенно възпаление и прогресираща ставна деструкция. Допълнително, епигенетичните механизми – ДНК метилиране, хистонни модификации и микроРНК – регулират експресията на множество гени, участващи в поддържането или загубата на ставна хомеостаза. Съвременните данни подкрепят концепцията, че остеоартрозата представлява заболяване на нарушената клетъчна хомеостаза, а не изолирана дегенерация на ставния хрущял. По-доброто разбиране на механизмите, свързващи

механичния стрес, клетъчното стареене, възпалението и епигенетичната регулация, създава предпоставки за разработване на нови таргетни терапевтични подходи.

Ключови думи: остеоартрит, епигенетика

Rheumatology (BULGARIA)
Journal of Bulgarian Society for Rheumatology
Volume 34, Issue S2, 2026

Ultrasonographic Phenotypes of Osteoarthritis

Dimitar Kolev[1]*, Dimitrina Petrova[1], Lyatif Kodzhaahmed[1], Rositsa Karalilova[1]

1. Department of Rheumatology, University Hospital "Kaspela", Medical University of Plovdiv, Plovdiv, Bulgaria

*** Correspondence:**

Dimitar Kolev
Department, Institution
Plovdiv, Bulgaria

Abstract

Background: Osteoarthritis (OA) is a chronic systemic disease that affects the entire array of joint structures. It is one of the most common chronic, socially significant diseases, associated with a decline in the quality of life of patients and constantly increasing the cost of treatment. Clinical trial outcomes are largely inconclusive, and OA remains one of the few musculoskeletal diseases without an established disease-modifying therapy. One potential explanation is the use of ineffective tools for OA classification, patient stratification, and the assessment of disease progression. **Objectives:** To evaluate and summarize the potential of MSK US in the process of determining the clinical phenotype of OA and to emphasize the importance of this imaging modality in evaluating further therapeutic strategies. **Methods:** A single-center prospective study conducted in the period of September 2023–June 2024 enrolled 259 consecutive patients with proven OA. The study is part of a doctoral program in Rheumatology at the Medical University of Plovdiv. The statistical program Minitab version 22.2.1 (2025) was used to analyze the data. **Results**: The most frequent and predominant US phenotype for patients with knee OA was intra-articular effusion (n = 47, 37.90%). The most common US phenotype for hip OA was altered subchondral bone (n = 32, 47.1%). For shoulder OA, extra-articular soft tissue changes were the most frequent (n = 8, 46.20%). **Conclusion:** The therapeutic approach for OA is a dynamic and intricate process, for which the type of affected joint and the underlying pathogenetic mechanism at a specific stage of the disease's evolution is essential. MSK US is one of the options for the clinical

Received: Nov 6th, 2026
Accepted: Nov 20th, 2026
Published: Nov 25th, 2026
Copyright: © 2026 by the authors.
License: Bulgarian Society for Rheumatology.
This is an open access article distributed under the terms of the Creative Commons Attribution (CC BY) license.

phenotyping of OA. Some of the suggested ultrasound subtypes may serve as the rationale for selecting a particular treatment.

Keywords: osteoarthritis, musculoskeletal ultrasound

Ултрасонографски фенотипове при остеоартрит

Резюме

Въведение: Остеоартритът (ОА) е хронично системно заболяване, което засяга всички ставни структури. Води до значима социална тежест, свързано с влошено качество на живот на пациентите и непрекъснато нарастващи разходи за лечение. Резултатите от клиничните изпитвания до голяма степен не са категорични, а ОА остава едно от малкото заболявания на опорно-двигателния апарат, за които липсва утвърдена терапия, модифицираща хода на болестта. Едно от възможните обяснения за това е използването на неефективни методи за класификация на ОА, стратификация на пациентите и оценка на прогресията на заболяването. **Цели:** Да се оцени и обобщи потенциалът на мускулно-скелетната ехография (MSK US) при определянето на клиничния фенотип на ОА и да се подчертае значението на този образен метод за преценката на бъдещи терапевтични стратегии. **Методи:** Едноцентрово проспективно проучване, проведено в периода септември 2023 г. – юни 2024 г. включва 259 пациенти с доказан ОА. Проучването е част от докторска програма по Ревматология в МУ-Пловдив. За анализ на данните е използвана статистическата програма Minitab версия 22.2.1 (2025). **Резултати:** Най-честият и преобладаващ ултразвуков фенотип при пациенти с ОА на колянна става е вътреставният излив (n = 47; 37,90%). Най-честият ултразвуков фенотип при ОА на тазобедрена става са промените в субхондралната кост (n = 32; 47,1%). При ОА на раменната става с най-голяма честота се установиха периартикуларни мекотъканни промени (n = 8; 46,20%). **Заключение:** Терапевтичният подход при ОА е динамичен и сложен процес, при който от съществено значение са видът на засегнатата става и основният патогенетичен механизъм на конкретен етап от развитието на заболяването. Ултразвуковото изследване на опорно-двигателния апарат е една от възможностите за клинично фенотипизиране на ОА. Някои от предложените ултразвукови подтипове могат да послужат като основа за избора на конкретно лечение.

Ключови думи: остеоартроза, мускулоскелетен ултразвук

Rheumatology (BULGARIA)
Journal of Bulgarian Society for Rheumatology
Volume 34, Issue S2, 2026

Osteoporosis – Stratification and Algorithms for Fracture Risk Management

Mariya Nedkova[1]*

1. Department of Rheumatology, University Multiprofile Hospital for Active Treatment – Burgas, Burgas, Bulgaria

*** Correspondence:**

Mariya Nedkova
Department of Rheumatology, University Multiprofile Hospital for Active Treatment – Burgas
Burgas, Bulgaria
Email: mn1976@abv.bg

Abstract

The growth of the global population and aging increases the annual incidence of low-energy fractures worldwide, with the health burden and healthcare costs expected to increase. Late diagnosis of osteoporosis with already existing low-energy fractures and often incorrect stratification of fracture risk are at the root of unmet needs in patients. The objectives of this review are to present new approaches to address gaps in osteoporosis care and to analyze national and international algorithms for stratification and treatment according to fracture risk. Treatment after a recent low-energy fracture is only 18% worldwide, with 70% of patients at high or very high fracture risk not receiving treatment. The lack of national guidelines for osteoporosis stratification in many countries and the availability of alternative algorithms, as well as non-adherence to therapy, are at the root of the unmet needs in high-risk patients. Stratifying treatment according to baseline fracture risk may allow targeting of the most effective therapies to patients at highest fracture risk. This allows for the greatest levels of fracture risk reduction and to address current treatment gaps. There is no global consensus on which fracture risk assessment tools have the best predictive performance. An integrated composite assessment and clinical judgment are needed to overcome barriers to stratification. National strategies and therapeutic algorithms would optimize fracture risk management.

Received: Nov 6th, 2026
Accepted: Nov 20th, 2026
Published: Nov 25th, 2026
Copyright: © 2026 by the authors.
License: Bulgarian Society for Rheumatology.
This is an open access article distributed under the terms of the Creative Commons Attribution (CC BY) license.

Keywords: osteoporosis, fracture risk, stratification

Остеопороза – стратификация и алгоритми за управление на фрактурния риск

Резюме

Нарастването на глобалното население и застаряването увеличава годишната честота на нискоенергийните фрактури в световен мащаб като здравната тежест и разходите за здравеопазване се очаква да се повишават. Късното диагностициране на остеопорозата с вече налични нискоенергийни фрактури и често некоректна стратификация на фрактурния риск са в основата на непосрещнатите нужди при пациентите. Целта на този литературен обзор е да се представят нови подходи за преодоляване на пропуските в грижите за остеопорозата и да се анализират национални и международни алгоритми за стратификация и лечение според фрактурния риск. Лечението след скорошна нискоенергийна фрактура е едва 18% в световен мащаб като 70% от пациентите с висок или много висок фрактурен риск не се лекуват. Липсата на национални насоки за стратификация на остеопорозата в много страни и наличие на алтернативни алгоритми, както и непридържане към терапията са в основата на непосрещнатите нужди при високорисковите пациенти. Стратификацията на лечението според изходния фрактурен риск може да позволи насочване на най-ефективните терапии за пациенти с най-висок фрактурен риск. Това позволява постигане на най-големи нива на намаляване на фрактурния риск и преодоляване на текущите пропуски в лечението. Няма глобален консенсус относно това кои инструменти за оценка на фрактурния риск имат най-добра прогнозна ефективност. За преодоляване на бариерите при стратификацията е необходима интегрирана композитна оценка и клинична преценка. Национални стрaгегии и терапевтични алгоритми биха оптимизирали управлението на фрактурния риск.

Ключови думи: остеопороза, фрактурен риск, стратификация

Rheumatology (BULGARIA)
Journal of Bulgarian Society for Rheumatology
Volume 34, Issue S2, 2026

Radiofrequency Echographic Multi-Spectrometry (REMS) for Bilateral Femoral Neck Assessment in Pregnant Women: A Cross-Sectional Study

Elena Bischoff[1]*, Stoyanka Vladeva[1,2], Fabian Bischoff[1], Mira Hristova[3], Nikola Kirilov[1]

1. Rheumatology Practice Stara Zagora, 6000 Stara Zagora, Bulgaria
2. Department of Healthcare, Faculty of Medicine, Trakia University, 6000 Stara Zagora, Bulgaria
3. Department of Obstetrics and Gynecology, Faculty of Medicine, Trakia University, 6000 Stara Zagora, Bulgaria

*** Correspondence:**

Elena Bischoff
Rheumatology Practice Stara Zagora
Stara Zagora, Bulgaria

Abstract

Background: Pregnancy is associated with physiological adaptations in calcium metabolism and skeletal homeostasis that may result in temporary reductions in bone mineral density (BMD). However, routine skeletal assessment during pregnancy remains limited because dual-energy X-ray absorptiometry (DXA) involves ionizing radiation. **Objectives:** This study aimed to compare bilateral femoral neck BMD and Z-scores in pregnant and non-pregnant women using Radiofrequency Echographic Multi-Spectrometry (REMS), a radiation-free ultrasound-based technology, and to assess correlation between bilateral measurements. **Methods:** In this cross-sectional study, 100 women were enrolled, including 40 pregnant women and 60 non-pregnant women with comparable age and body mass index (BMI)**.** Bilateral femoral neck BMD and age-adjusted Z-scores were evaluated using REMS. **Results:** Pregnant women had a mean age of 33 ± 5 years, pre-pregnancy BMI of 25.8 ± 6.5 kg/m2**,** and gestational age of 21 ± 5 weeks, with no significant differences in age or pre-pregnancy BMI compared with controls. Pregnant women demonstrated significantly

Received: Nov 6th, 2026
Accepted: Nov 20th, 2026
Published: Nov 25th, 2026
Copyright: © 2026 by the authors.
License: Bulgarian Society for Rheumatology.
This is an open access article distributed under the terms of the Creative Commons Attribution (CC BY) license.

lower left femoral neck BMD than controls (0.805 vs. 0.862 g/cm2; p = 0.0018) and lower left femoral neck Z-scores (−0.08 vs. 1.18 SD; p = 0.003). A strong positive correlation between left and right femoral neck BMD was observed (R = 0.78). Similarly, right femoral neck BMD was significantly lower in pregnant women compared with controls (0.835 g/cm2 vs. 0.892 g/cm2; p = 0.0026). The right femoral neck Z-score was 0.15 ± 1.15 SD in pregnant women and 1.45 ± 1.10 SD in controls (p = 0.002). **Conclusion:** REMS demonstrated the ability to detect differences in femoral neck bone parameters between pregnant and non-pregnant women while providing bilateral measurement consistency. These findings support the feasibility of REMS as a safe, radiation-free approach for assessing maternal skeletal status during pregnancy. However, the cross-sectional design and lack of longitudinal follow-up limit conclusions regarding the progression and reversibility of pregnancy-associated bone changes. Future prospective studies with larger cohorts and postpartum monitoring are needed to further define the clinical role of REMS in maternal bone health assessment.

Keywords: pregnancy, bone mineral density, radiofrequency echographic Multi-Spectrometry, REMS, osteoporosis, femoral neck, ultrasound densitometry

Радиочестотна ехографска мултиспектрометрия (REMS) за двустранна оценка на бедрената шийка при бременни жени: кръстосано проучване

Резюме

Въведение: Бременността е свързана с физиологични адаптации в калциевия метаболизъм и скелетната хомеостаза, които могат да доведат до временно намаляване на костната минерална плътност (КМП). Рутинната оценка на скелета по време на бременност обаче остава ограничена, тъй като двуенергийната рентгенова абсорбциометрия (DXA) включва йонизиращо лъчение. **Цели:** Това проучване имаше за цел да сравни двустранната КМП и Z-скоровете на бедрената шийка при бременни и небременни жени, използвайки радиочестотна ехографска мултиспектрометрия (REMS), технология, базирана на ултразвук без радиация, и да оцени корелацията между двустранните измервания. **Методи:** В това напречно проучване са включени 100 жени, включително 40 бременни жени и 60 небременни жени със сравнима възраст и индекс на телесна маса (ИТМ) **.** КМП на бедрената шийка и коригираните спрямо възрастта Z-скорове са оценени с помощта на REMS. **Резултати:** Бременните жени са имали

средна възраст 33 ± 5 години, ИТМ преди бременността 25,8 ± 6,5 kg/m2 и гестационна възраст 21 ± 5 седмици, без значителни разлики във възрастта или ИТМ преди бременността в сравнение с контролната група. Бременните жени са показали значително по-ниска КМП на лявата бедрена шийка в сравнение с контролната група (0,805 спрямо 0,862 g/cm2 ; p = 0,0018) и Z-показатели на долната лява бедрена шийка (−0,08 спрямо 1,18 SD; *p* = 0,003). Наблюдавана е силна положителна корелация между КМП на лявата и дясната бедрена шийка (R = 0,78). По подобен начин, КМП на дясната бедрена шийка беше значително по-ниска при бременни жени в сравнение с контролната група (0,835 g/cm2 спрямо 0,892 g/cm2 ; p = 0,0026). Z-скорът на дясната бедрена шийка беше 0,15 ± 1,15 SD при бременни жени и 1,45 ± 1,10 SD при контролната група (*p* = 0,002). **Заключение:** REMS демонстрира способността да открива разлики в параметрите на бедрената шийка между бременни и небременни жени, като същевременно осигурява двустранна съгласуваност на измерванията. Тези открития подкрепят осъществимостта на REMS като безопасен, без лъчетерапия подход за оценка на състоянието на скелета на майката по време на бременност. Въпреки това, дизайнът на напречното сечение и липсата на надлъжно проследяване ограничават заключенията относно прогресията и обратимостта на свързаните с бременността костни промени. Необходими са бъдещи проспективни проучвания с по-големи кохорти и следродилен мониторинг, за да се определи по-добре клиничната роля на REMS в оценката на здравето на костите на майката.

Ключови думи: бременност, костна минерална плътност, радиочестотна ехографска мултиспектрометрия – REMS, остеопороза, бедрена шийка, ултразвукова денситометрия

Rheumatology (BULGARIA)
Journal of Bulgarian Society for Rheumatology
Volume 34, Issue S2, 2026

Between Methodology and Structural Limitation: Why Lung Ultrasound Remains Unendorsed for Systemic Sclerosis-Associated Interstitial Lung Disease Screening

D. Stoyanova[1]*, B. Penev[1], R. Stoilov[1]

1. Rheumatology Department, Sofiamed University Hospital, Sofia, Bulgaria

*** Correspondence:**

D. Stoyanova
Rheumatology Department, Sofiamed University Hospital
Sofia, Bulgaria

Abstract

Lung ultrasound (LUS) has attracted growing interest as a potential radiation-sparing tool for interstitial lung disease in systemic sclerosis (SSc-ILD), where high-resolution computed tomography (HRCT) remains the gold standard but carries a cumulative radiation burden. Despite this rationale, the 2023 ACR/CHEST guideline for systemic autoimmune rheumatic disease (SARD)-associated ILD omits LUS entirely, while the newer ERS/EULAR connective tissue disease (CTD)-ILD guideline (2026) evaluated it explicitly for screening and issued only a conditional recommendation against replacing HRCT with LUS, citing low-to-very-low certainty evidence. LUS's appeal as a rule-out tool rests on a reputed high negative predictive value, a claim repeated across several studies; yet Xie's 2019 meta-analysis found pooled sensitivity and specificity of approximately 86% and 84%, respectively, explicitly unstable due to significant protocol heterogeneity, while Radić et al. (2023) reported specificity as low as 61%, and the ERS/EULAR guideline itself documented missed ILD cases in every SSc cohort analysed, including patients screened under an extended protocol. This review argues that two distinct problems explain why neither guideline has endorsed LUS for SSc-ILD screening. First, protocol heterogeneity (inconsistent intercostal zone counts, sonographic sign selection, and diagnostic thresholds) is potentially resolvable through standardization - itself the precondition for determining

Received: Nov 6th, 2026
Accepted: Nov 20th, 2026
Published: Nov 25th, 2026
Copyright: © 2026 by the authors.
License: Bulgarian Society for Rheumatology.
This is an open access article distributed under the terms of the Creative Commons Attribution (CC BY) license.

whether remaining accuracy gaps reflect fixable technique or true biological limits. Second, LUS carries structural limitations which would persist even under a unified protocol: B-lines lack specificity for SSc-related fibrosis and can arise from non-fibrotic causes, the technique evaluates only subpleural tissue, missing the deep parenchymal features needed to classify fibrosis subtype, and its accuracy remains operator-dependent. A suspicious finding still requires HRCT to characterize disease pattern and severity, a limitation independent of either guideline's verdict. A standardized, validated protocol could support a narrower rule-out role, but until the heterogeneity above is resolved, that role remains aspirational.

Keywords: systemic sclerosis, interstitial lung disease, lung ultrasound, screening, high-resolution computed tomography, negative predictive value

Между методологията и структурните ограничения: защо белодробният ултразвук остава извън препоръките за скрининг на интерстициална белодробна болест при системна склероза

Резюме

Белодробният ултразвук (БУЗ) се предлага като безлъчева алтернатива при интерстициална белодробна болест при системна склероза (СС-ИББ), където високорезолюционната компютърна томография (ВРКТ) остава златен стандарт въпреки лъчевото натоварване. Ръководството на ACR/CHEST (2023) за ИББ при системни автоимунни ревматични заболявания не включва БУЗ, докато по-новото на ERS/EULAR (2026) за ИББ при заболявания на съединителната тъкан го оценява изрично като скринингов метод и дава само условна препоръка да не се заменя ВРКТ с БУЗ поради доказателства с ниска до много ниска сигурност. Интересът към БУЗ като метод за изключване на ИББ се основава на предполагаемо високата му отрицателна предиктивна стойност — твърдение, повтаряно в редица проучвания. Метаанализът на Xie (2019) обаче отчита чувствителност и специфичност от около 86% и 84%, подчертавайки, че резултатите са нестабилни поради значителната хетерогенност на протоколите. Radić и сътр. (2023) съобщават специфичност от едва 61%, а ръководството на ERS/EULAR документира пропуснати случаи на ИББ във всяка анализирана кохорта пациенти със СС, включително по разширен протокол. Настоящият обзор защитава тезата, че липсата на одобрение се дължи

на два отделни проблема. Първо, хетерогенността на протоколите (различен брой междуребрени зони, ехографски признаци и диагностични прагове) принципно е преодолима чрез стандартизация, която е и предпоставка да се установи дали оставащите различия в точността се дължат на технически или на биологични фактори. Второ, БУЗ има структурни ограничения, които биха се запазили и при унифициран протокол: В-линиите не са специфични за свързаната със СС фиброза и се наблюдават при нефиброзни състояния; методът оценява само субплевралната тъкан, пропускайки по-дълбоките паренхимни промени, ключови за подтипа фиброза; точността му зависи от оператора. Всяка суспектна находка налага ВРКТ за прецизиране на типа и тежестта - ограничение, валидно независимо от двете ръководства. Стандартизиран и валидиран протокол би могъл да обоснове по-тясно приложение на БУЗ за изключване на ИББ, но докато хетерогенността не бъде преодоляна, тази роля остава пожелателна.

Ключови думи: системна склероза, интерстициална белодробна болест, белодробен ултразвук, скрининг, високорезолюционна компютърна томография, отрицателна предиктивна стойност

Rheumatology (BULGARIA)
Journal of Bulgarian Society for Rheumatology
Volume 34, Issue S2, 2026

Lung Involvement in Rheumatoid Arthritis

Ivelina Zhekova[1]*

1. Clinic of Rheumatology, University MHAT "Sv. Ivan Rilski", Sofia, Bulgaria

*** Correspondence:**

Ivelina Zhekova
Clinic of Rheumatology, University MHAT "Sv. Ivan Rilski"
Sofia, Bulgaria
Email: iv.zhekova@yahoo.com

Abstract

Rheumatoid arthritis (RA) is a systemic autoimmune disease that frequently affects extra- articular structures, with the lungs being one of the most common and severe sites of involvement. Pulmonary manifestations in RA encompass a wide spectrum of conditions, including interstitial lung disease (RA-ILD), rheumatoid nodules, pleural effusion, and bronchiectasis. RA-ILD is a leading cause of increased morbidity and mortality in these patients, clinically evident in up to 10% of cases and subclinically present in a much higher proportion. Early diagnosis through high-resolution computed tomography (HRCT) and pulmonary function testing is crucial but remains challenging due to the often-asymptomatic onset. This presentation reviews the pathogenetic mechanisms, risk factors (such as smoking and high titers of anti-CCP antibodies), and current screening algorithms. Special attention is given to therapeutic approaches balancing joint inflammation control with the risk of pulmonary fibrosis exacerbation, including the role of conventional, biologic, and targeted synthetic disease-modifying antirheumatic drugs.

Keywords: rheumatoid arthritis, interstitial lung disease

Received: Nov 6th, 2026
Accepted: Nov 20th, 2026
Published: Nov 25th, 2026
Copyright: © 2026 by the authors.
License: Bulgarian Society for Rheumatology.
This is an open access article distributed under the terms of the Creative Commons Attribution (CC BY) license.

Белодробно ангажиране при ревматоиден артрит

Резюме

Ревматоидният артрит (РА) е системно автоимунно заболяване, което често засяга извънставни структури, като белите дробове са една от най-честите и сериозни локализации. Белодробното ангажиране при РА включва широк спектър от прояви, сред които интерстициална белодробна болест (РА-ИББ), ревматоидни възли, плеврален излив и бронхиектазии. РА-ИББ е водеща причина за повишена заболеваемост и смъртност при тези пациенти, като се наблюдава клинично при около 10% от тях и субклинично при значително по-висок процент. Ранната диагноза чрез високоразделителна компютърна томография (ВРКТ) и изследване на белодробната функция е критична, но остава предизвикателство поради често безсимптомното начало. Настоящата презентация прави преглед на патогенетичните механизми, рисковите фактори (като тютюнопушене и високи титри на анти-ССР антитела) и съвременните алгоритми за скрининг. Специално внимание се обръща на терапевтичните подходи, балансиращи контрола на ставното възпаление и риска от екзацербация на белодробната фиброза, включително ролята на конвенционалните, биологичните и таргетните синтетични болест-модифициращи антиревматични лекарства.

Ключови думи: ревматоиден артрит, интерстициална белодробна болест

Rheumatology (BULGARIA)
Journal of Bulgarian Society for Rheumatology
Volume 34, Issue S2, 2026

Opportunities for Early screening in RA-ILD

Konstantin Batalov[1]*, Stoimen Dimitrov[2,3], Tsvetoslav Georgiev[2,3], Zguro Batalov[1], Rositsa Karalilova[1]

1. Medical University of Plovdiv, Department of Rheumatology, University Hospital "Kaspela", Plovdiv, Bulgaria
2. Department of Rheumatology and Cardiology, Medical University “Prof. Dr. Paraskev Stoyanov” - Varna, Varna, Bulgaria
3. Clinic of Rheumatology, University Hospital "St. Marina", Varna, Bulgaria

*** Correspondence:**

Konstantin Batalov
Medical University of Plovdiv, Department of Rheumatology, University Hospital "Kaspela"
Plovdiv, Bulgaria

Abstract

Background: Rheumatoid arthritis (RA) is a chronic systemic inflammatory joint disease characterized by symmetrical erosive arthritis; however, extra-articular manifestations may also occur during the course of the disease. Interstitial lung disease (ILD) is a serious extra-articular manifestation affecting approximately 5%–17% of patients. Furthermore, it is a leading cause of severe disease progression and mortality. This provides a rationale for seeking effective methods for screening, early diagnosis, and close monitoring of this complication. High-resolution computed tomography (HRCT) is the diagnostic gold standard; however, routine screening of all RA patients is unfounded due to cost and the associated radiation exposure. This necessitates the search for alternative techniques that could replace HRCT and enable monitoring of the treatment process. Lung ultrasound (LUS) is a modern, non-invasive imaging technique that is cost-effective and applicable in outpatient practice. It enables the early detection of sonographic signs of ILD, even during the subclinical phase. Its reproducibility enables monitoring of the treatment course. **Objectives:** Within the framework of the PhD program in Rheumatology, we set out to evaluate the diagnostic value of LUS in

Received: Nov 6th, 2026
Accepted: Nov 20th, 2026
Published: Nov 25th, 2026
Copyright: © 2026 by the authors.
License: Bulgarian Society for Rheumatology.
This is an open access article distributed under the terms of the Creative Commons Attribution (CC BY) license.

assessing ILD in patients with RA, using HRCT as the gold standard for comparison. **Methods:** Among 1,183 RA patients treated at the Rheumatology clinic over a period of one and a half years, 71 patients with risk factors for ILD were identified. KL-6 levels were measured, and pulmonary function tests (PFT), LUS, and HRCT were performed. The LUS analysis included: 1. assessment of pleural line changes (thickening, fragmentation, subpleural findings) to determine the "pleural score"; and 2. assessment of B-lines (vertical hyperechoic artifacts reflecting changes in the pulmonary interstitium) to determine the "comet score." An analysis of LUS sensitivity and specificity (at threshold values of 5 B-lines, 10 B-lines, and the pleural score) relative to the HRCT score for ILD was performed using the Kruskal-Wallis test. **Results:** Ultrasound evidence of pulmonary interstitial involvement was found in 64 out of the 71 patients with RA belonging to the high-risk group. A significant correlation with HRCT findings was observed. The most significant correlations are those between pleural changes on LUS and "honeycomb" changes on HRCT. **Conclusion:** LUS is emerging as a reliable screening method for detecting ILD in patients with RA. LUS is becoming established as a reliable screening tool for rheumatologists to detect ILD. The combination of serum and imaging biomarkers (KL-6 alongside LUS) may prove to be a key early predictor of RA-ILD development. Ultrasound is gradually establishing itself as a leading method for early screening in rheumatological practice. Further studies are needed to determine the diagnostic capabilities of these new screening tests.

Keywords: rheumatoid arthritis, interstitial lung disease, lung ultrasound

Възможности за ранен скрининг при RA- ILD

Резюме

Въведение: Ревматоидният артрит (RA) е хронично системно възпалително ставно заболяване, за което е характерен симетричен ерозивен артрит, но в хода на болестта може да настъпят и извънставни прояви. Интерстициалната белодробна болест (ILD) е едно от сериозните екстраартикуларни изяви и засяга около 5% - 17% от пациентите. В допълнение на това, то е водеща причина за тежко протичане и смъртност. Това дава основание да се търсят ефективни методи за скрининг, ранна диагностика и строг мониторинг на това усложнение. Компютърната томография с висока резолюция (HRCT) е диагностичният златен стандарт, но регулярното скриниране на всички РА пациенти е неоправдано от гледна точка на цена и

свързаното с нея радиационно натоварване. Това налага търсене на други алтернативни техники, които да заместят HRCT и да осигурят възможност за мониториране на лечебния процес. Белодробният ултразвук (LUS) е съвременна неивазивна образна техника, достъпна като цена и приложима в амбулаторни условия. Позволява ранно откриване на сонографски белези на ILD още в субклинична фаза. Възможността за повтаряемост позволява мониториране хода на лечението. **Цели:** В рамките на докторска програма по Ревматология си поставихме задача да оценим диагностичната стойност на LUS при оценка на ILD при пациенти с RA спрямо затния стандарт HRCT. **Методи:** От 1183 пациента с RA преминали през клиниката за 1,5год бяха идентифицирани 71 пациента с рискови фактори за ILD. Изследвани бяха за KL-6, проведоха се ФИД, LUS и HRCT. Проведе се LUS анализирайки 1. Промените по плевралната линия (зедебелявания, фрагментации, субплеврални находки), оцени се т.нар. *pleural score*, както и 2. Оценка на B-линии (вертикални хиперехогенни артефакти, отразяващи промени в белодробния интерстициум), оцени се т. нар. comet score. Извършени бяха анализи на чувствителността и специфичността за LUS (cut-off от 5 B-lines и 10 B-lines и плеврален скор), спрямо ILD HRCT скора чрез Kruskal-Wallis тест. **Резултати**: Ултрасонографски данни за интерстициално белодробно ангажиране се установиха при 64 от рисковите 71 пациенти с RA. Установи се сигнификантна корелация с HRCT скора. Най-значими бяха корелациите между плевралните промени на LUS и измененията тип „пчелна пита“ на HRCT. **Заключение:** LUS се очертава като надежден скринингов метод за установяване на ILD при пациенти с RA. Очертава се LUS да се докаже, като надежден скрининг в ръцете на Ревматолога при откриване на ILD. Комбинация от серумни и образни биомаркери (KL-6 заедно с LUS) може би ще се окажат ключови като ранни предиктори за развитие на RA- ILD. Ултразвукът постепенно заема водещото място на най-достъпният метод за ранен скрининг в ревматологичната практика. Необходими са допълнителни проучвания за определяне диагностичните възможности на новите скринингови изследвания.

Ключови думи: ревматоиден артрит, интерстициална белодробна болест, белодробен ултразвук

Rheumatology (BULGARIA)
Journal of Bulgarian Society for Rheumatology
Volume 34, Issue S2, 2026

From Early Diagnosis to Precision Therapy: The Transformation of Modern Rheumatology

Velichka Popova[1]*; Ivaylo Popov[1]; Nikol Dimitrova[2]

1. Faculty of Medicine, Medical University of Plovdiv, Clinic of Rheumatology, University Hospital "Kaspela"
2. Faculty of Medicine, Medical University of Plovdiv

*** Correspondence:**

Velichka Popova
Faculty of Medicine, Medical University of Plovdiv, Clinic of Rheumatology, University Hospital "Kaspela"
Plovdiv, Bulgaria

Abstract

Rheumatology has undergone a profound transformation over the past several decades—from a discipline primarily focused on symptom control and the prevention of functional impairment to a highly advanced specialty based on early diagnosis, precise risk assessment, and personalized therapeutic strategies. The development of novel biologic agents and targeted synthetic therapies has altered the natural history of numerous rheumatic diseases and has enabled an increasing proportion of patients to achieve remission or low disease activity. The present and future of rheumatology are closely associated with the identification of reliable biomarkers for early diagnosis, prognostic assessment, and prediction of therapeutic response. Artificial intelligence and machine learning are opening new opportunities for the analysis of clinical, laboratory, and imaging data, thereby supporting diagnostic and therapeutic decision-making. Telemedicine and remote monitoring facilitate patient follow-up, improve access to specialized care, and support continuous disease control. The role of the microbiome as a potential contributor to disease pathogenesis, disease activity, and individual therapeutic response is of particular interest. At the same time, comprehensive patient care requires a multidisciplinary approach that includes the assessment and management of comorbidities, including cardiovascular, metabolic, pulmonary, oncological, and psychosocial conditions. The future of

Received: Nov 6th, 2026
Accepted: Nov 20th, 2026
Published: Nov 25th, 2026
Copyright: © 2026 by the authors.
License: Bulgarian Society for Rheumatology.
This is an open access article distributed under the terms of the Creative Commons Attribution (CC BY) license.

rheumatology will become increasingly personalized, digital, and integrated, combining the achievements of the past with the innovations of contemporary medicine.

Keywords: personalized medicine, biologic therapy, targeted therapies, biomarkers, artificial intelligence, telemedicine, microbiome, comorbidities

От ранната диагностика до прецизната терапия: трансформацията на съвременната ревматология

Резюме

Ревматологията претърпя значителна трансформация през последните десетилетия – от дисциплина, ориентирана предимно към контрол на симптомите и ограничаване на функционалните увреждания, до високотехнологична специалност, основана на ранна диагностика, прецизна оценка на риска и персонализиран терапевтичен подход. Развитието на нови биологични агенти и таргетни синтетични терапии промени естествения ход на редица ревматични заболявания и позволи постигането на ремисия или ниска болестна активност при все повече пациенти. Настоящето и бъдещето на ревматологията са свързани с идентифициране на надеждни биомаркери за ранна диагностика, прогноза и предвиждане на терапевтичния отговор. Изкуственият интелект и машинното обучение откриват нови възможности за анализ на клинични, лабораторни и образни данни, подпомагайки диагностичните и терапевтичните решения. Телемедицината и дистанционното наблюдение улесняват проследяването на пациентите, подобряват достъпа до специализирана помощ и подкрепят непрекъснатия контрол на заболяването. Особен интерес представлява ролята на микробиома като потенциален фактор в патогенезата, активността на заболяването и индивидуалния терапевтичен отговор. Същевременно комплексната грижа за пациентите изисква мултидисциплинарен подход, включващ оценка и лечение на коморбидностите – сърдечно- съдови, метаболитни, белодробни, онкологични и психосоциални. Бъдещето на ревматологията ще бъде все по-персонализирано, дигитално и интегрирано, като съчетава постиженията на миналото с иновациите на съвременната медицина.

Ключови думи: персонализирана медицина, биологична терапия, таргетна терапия, биомаркери, изкуствен интелект, телемедицина, микробиом, коморбидност

Rheumatology (BULGARIA)
Journal of Bulgarian Society for Rheumatology
Volume 34, Issue S2, 2026

Periodontitis and Rheumatoid Arthritis: Interrelationship and Pathogenetic Mechanisms

Teodora Bolyarova[1]*

1. Department of Periodontology, Faculty of Dental Medicine, Medical University of Sofia, Sofia, Bulgaria

*** Correspondence:**

Teodora Bolyarova
Department of Periodontology, Faculty of Dental Medicine, Medical University of Sofia
Sofia, Bulgaria

Abstract

Periodontitis (P) and rheumatoid arthritis (RA) are chronic inflammatory diseases of major social significance that impair quality of life and are associated with a substantial economic burden on society. Increasing evidence indicates that these diseases are biologically and clinically interconnected. The activity of key periodontal pathogens, such as *Porphyromonas gingivalis* and *Aggregatibacter actinomycetemcomitans*, is considered a major mechanism underlying the influence of periodontitis on rheumatoid arthritis, as they may promote protein citrullination, the production of anti-citrullinated protein antibodies (ACPAs), and the development of a systemic autoimmune response. Other mechanisms contributing to the interrelationship between the two diseases include neutrophil activation and the formation of neutrophil extracellular traps (NETs), amplification of the cytokine response (e.g., IL-1β, IL-6, and TNF-α), Th17 activation, and systemic inflammatory burden. Certain shared risk factors, including genetic factors and smoking, are also discussed. The results of our study showed that ACPA levels in saliva were significantly higher in patients with RA, as well as in patients with periodontitis, compared with healthy individuals. These findings support the hypothesis of local ACPA production within periodontal tissues. The observed association between periodontitis severity and salivary ACPA levels further confirms the influence of periodontal inflammation on this parameter and supports the potential role of periodontal treatment in the prevention and management of RA. A deeper understanding of the pathogenetic mechanisms linking periodontitis and rheumatoid arthritis may facilitate

Received: Nov 6th, 2026
Accepted: Nov 20th, 2026
Published: Nov 25th, 2026
Copyright: © 2026 by the authors.
License: Bulgarian Society for Rheumatology.
This is an open access article distributed under the terms of the Creative Commons Attribution (CC BY) license.

the identification of individuals at risk of developing these diseases and provide a basis for closer collaboration between specialists in the two fields in the management and control of these conditions.

Keywords: rheumatoid arthritis, perodontitis

Пародонтит и ревматоиден артрит: взаимовръзка и патогенетични механизми

Резюме

Пародонтитът (П) и ревматоидният артрит (РА) са хронични възпалителни заболявания, които са с голяма социална значимост, влошават качеството на живот на индивида и са свързани със значителна икономическа тежест за обществото. Увеличаващите се данни показват, че тези заболявания са биологично и клинично взаимосвързани. Като основен механизъм на влияние на пародонтита върху РА се обсъжда активността на ключови пародонтопатогени като *Porphyromonas gingivalis* и *Aggregatibacter actinomycetemcomitans*, които могат да стимулират цитрулиниране на протеини, образуване на антицитрулинирани протеинови антитела (АСРА) и развитието на системен автоимунен отговор. Други механизми на взаимовръзка включват неутрофилна активация и действие на неутрофилни екстрацелуларни мрежи, усилване на цитокиновия отговор (например IL-1β, IL-6, TNF-α), активиране на Th17 и системно възпалително натоварване. Обсъждат се определени рискови фактори, включително генетични фактори и тютюнопушене като общи за двете заболявания. Резултатите от наше изследване показват, че при пациентите с РА, както и при пациентите с П, нивата на АСРА в слюнката са значимо по-високи в сравнение със здравите лица. Тези резултати подкрепят твърдението за синтез на АСРА локално в тъканите на пародонта. Установената връзка между тежестта на П и АСРА в слюнка потвърждава влиянието на пародонталното възпаление върху този показател и подкрепя потенциалната роля на пародонталното лечение в превенцията и контрола на РА. По-задълбоченото разбиране на патогенетичните механизми на влияние на пародонтита и ревматоидния артрит може да улесни идентифицирането на риска за развитие на двете заболявания, да обоснове по-тясна колаборация между специалистите в двете области в процеса на лечение и контрол на заболяванията.

Ключови думи: ревматоиден артрит, перидонтит

Rheumatology (BULGARIA)
Journal of Bulgarian Society for Rheumatology
Volume 34, Issue S2, 2026

Nociplastic Pain in Inflammatory Joint Diseases

Valentina Reshkova[1]*

1. Clinic of Rheumatology, St. Ivan Rilski Multiprofile University Hospital for Active Treatment, Sofia, Bulgaria

*** Correspondence:**

Valentina Reshkova
Clinic of Rheumatology, St. Ivan Rilski Multiprofile University Hospital for Active Treatment
Sofia, Bulgaria
Email: v_reshkova@abv.bg

Abstract

Pain is the earliest symptom of tissue damage, signaling to patients that they have a medical condition and prompting them to see a doctor. According to the classification by the International Association for the Study of Pain (IASP), pain is categorized into three types: nociceptive, neuropathic, and nociplastic. Nociplastic pain is increasingly encountered as a secondary condition in inflammatory joint diseases and arises from abnormally perceived nociception in the absence of tissue damage activating peripheral nociceptors or lesions within the somatosensory system. Persistent and inadequately managed nociceptive pain is a risk factor for the development of nociplastic pain. Clinical studies on rheumatoid arthritis, axial spondyloarthritis, and psoriatic arthritis report a high prevalence of nociplastic pain (20–65%) and a lowered pain threshold upon quantitative assessment—particularly among women and patients with high disease activity who fail to achieve minimal disease activity following treatment. Scales are used to assess nociplastic pain and to differentiate it from inflammatory pain. The clinical manifestations of nociplastic pain include the development of allodynia, hyperalgesia, expansion of the painful area, and unusually persistent pain following the removal of the painful stimulus. Psychosocial factors complicating nociplastic pain include anxiety, depression, and catastrophic or maladaptive perceptions of the illness. The presentation addresses the causes and developmental mechanisms of nociplastic pain, its clinical course and impact on patients' daily lives, the effects of treatment with conventional medications, and the benefits of

Received: Nov 6th, 2026
Accepted: Nov 20th, 2026
Published: Nov 25th, 2026
Copyright: © 2026 by the authors.
License: Bulgarian Society for Rheumatology.
This is an open access article distributed under the terms of the Creative Commons Attribution (CC BY) license.

using Janus kinase (JAK) inhibitors for inflammatory joint diseases. Clinical trials of JAK inhibitors demonstrate rapid improvement in a wide range of symptoms and pain relief in patients with rheumatoid arthritis, axial spondyloarthritis, and psoriatic arthritis who have not responded adequately to biological disease-modifying antirheumatic drugs (bDMARDs).

Keywords: inflammatory joint disease, nociplastic pain

Ноципластична болка при възпалителни ставни заболявания

Резюме

Болката е най-ранният симптом на увреда на тъканите, който показва на пациентите, че имат заболяване и ги отвежда при лекаря. Болката се разделя на три вида: ноцицептивна, невропатна и ноципластична, според класификацията на Международната асоциация за изследване на болката (IASP). Ноципластичната болка се среща все по-често като вторична при възпалителните ставни болести и се дължи на абнормно възприемана ноцицепция при липса на тъканно увреждане, активиращо периферни ноцицептори или лезии в соматосензорната система. Персистиращата и недостатъчно добре повлияна ноцицептивна болка е рисков фактор за развитие на ноципластична болка. Клиничните проучвания при ревматоиден артрит, аксиален спондилартрит и псориатичен артрит съобщават за висока честота на ноципластична болка (20-65%) и понижен праг на болка при количествено изследване, повече при жени и пациенти с висока активност на заболяването, които не постигнат минимална болестна активност след лечение. Използват се скали за оценка на невропластичната болка и диференцирането ѝ от възпалителната болка. Клиничните прояви на ноципластична болка включват развитие на алодиния, хипералгезия, разширяване на областта на болката, необичайно персистираща болка след отстраняване на болезнения стимул. Психосоциалните фактори, които усложняват ноципластичната болка, са тревожност, депресия, катастрофално и неадаптивно възприемане на болестта. Презентацията обръща внимание на причините за възникване, механизмите на развитие на ноципластичната болка, клиничното протичане и повлияването на ежедневието на болните, ефектите от провежданото лечение с класически медикаменти и ползите от приложението на Янус киназни инхибитори (JAK-инхибитори) при възпалителните ставни болести.

Клиничните проучвания на JAK-инхибитори показват бързо подобрение на широк спектър от симптоми и облекчаване на болката при болни с ревматоиден артрит, аксиален спондилартрит и псориатичен артрит, които не са отговорили адекватно на биологични модифициращи заболяването антиревматични лекарства (bDMARDs).

Ключови думи: възпалителни ставни заболявания, ноципластична болка

Rheumatology (BULGARIA)
Journal of Bulgarian Society for Rheumatology
Volume 34, Issue S2, 2026

Assessment of Synovial Biomarkers in Patients with Psoriatic Arthritis, Rheumatoid Arthritis and Osteoarthritis

Stanislava Popova-Belova[1,2]*, Konstantin Batalov[1,3], Martina Bozhkova[4], Ivaylo Popov[1,3], Velichka Popova[1,3], Gergana Lengerova[4], Mihail Tokmakov[4], Vladimir Hodzhev[5,6], Mariela Geneva-Popova[1,2], Rositsa Karalilova[1,3]

1. Department of Propaedeutics of Internal Diseases "Prof. Dr. Anton Mitov", Medical University – Plovdiv
2. Clinic of Rheumatology, University Hospital "St. George", Plovdiv
3. Clinic of Rheumatology, University Hospital "Kaspela", Plovdiv
4. Department of Medical Microbiology and Immunology "Prof. Dr. Elisey Yanev", Medical University – Plovdiv
5. First Department of Internal Medicine, Section of Pulmonology and Phthisiology, Medical University – Plovdiv
6. Clinic of Pulmonology and Phthisiology, University Hospital "St. George", Plovdiv

*** Correspondence:**

Stanislava Popova-Belova
Department of Propaedeutics of Internal Diseases "Prof. Dr. Anton Mitov", Medical University – Plovdiv
Plovdiv, Bulgaria

Abstract

Background: Psoriatic arthritis (PsA) is a chronic, immune-mediated, inflammatory joint disease with a complex pathogenesis, leading to systemic inflammation and potential destruction of articular cartilage. It significantly affects the quality of life of millions of people and is a major cause of disability. Dynamic analysis of synovial fluid in patients with PsA is important for predicting disease activation even before disease symptoms have progressed, which would facilitate adequate and timely treatment with appropriate therapy. This will enable a rapid effect from the applied treatment and a significant reduction in medical costs. **Objectives:** The aim

Received: Nov 6th, 2026
Accepted: Nov 20th, 2026
Published: Nov 25th, 2026
Copyright: © 2026 by the authors.
License: Bulgarian Society for Rheumatology.
This is an open access article distributed under the terms of the Creative Commons Attribution (CC BY) license.

of this study is to investigate the serum and synovial levels and relationships between chemokines, metalloproteinases, cytokines in synovial fluid with disease activity in patients with PsA with different treatment regimens and disease duration, and their prognostic value for the course of the disease. An additional goal is to conduct a comparative analysis of these biomarkers in a control group of patients with rheumatoid arthritis (RA) and osteoarthritis (OA). **Methods**: Seventy patients with PsA aged between 24 and 75 years and two control groups of 30 patients with rheumatoid arthritis and 30 patients with osteoarthritis, matched for gender and age, were included. Biomarkers of angiogenesis (metalloproteinases (MMP) MMP-2, MMP-9, vascular endothelial growth factor (VEGF), angiopoietin (ang)-2, prostaglandin E2 (PGE2) and lymphogenesis (CXCL13, CCL19, CXCL12, lymphotoxin beta, as well as cytokines IL-2, IL-3, IL-22, IL-23, IL-33) in synovial fluid were examined in all of them using the ELISA method. **Results**: Serum CCL19 concentration was significantly increased in OA patients compared to both RA ($p = 0.040$) and PsA ($p = 0.001$) patients. MMP-2 levels were higher in OA patients compared to PsA patients ($p = 0.002$), as well as in RA patients compared to PsA ($p = 0.001$). MMP-9 levels were higher in PsA patients compared to OA patients ($p = 0.003$). IL-23 levels were significantly higher in OA compared to PsA ($p = 0.029$), whereas IL-22 levels were significantly higher in PsA compared to OA ($p = 0.011$). No statistically significant differences were found regarding VEGF, SDF-1, PGE2, and ANG-2 among the compared groups. The highest synovial concentrations of CCL-19, IL-23, ANG-2, and MMP-9 were observed in RA patients. In OA synovium, PGE2 and VEGF reached the highest levels, while MMP-2 and SDF-1 levels were highest in PsA; MMP-9 and IL-2 levels were similar among all three groups. **Conclusion**: The synovial fluid of patients with PsA, RA, and OA is a source of metalloproteinases, chemokines, and cytokines directly related to the pathological process in these diseases, and their levels can be used to assess joint destruction and disease activity. Identifying correlations between markers of angiogenesis and lymphogenesis in synovial fluid with indicators for assessing disease activity in patients with PsA would help to better understand the nature of the disease and its adequate treatment.

Keywords: synovial fluid, metalloproteinases, cytokines, chemokines, arthritis, biomarkers

Проучване на синовиални биомаркери при пациенти с псориатичен артрит, ревматоиден атрит и остеоартрит

Резюме

Въведение: Псориатичният артрит (ПсА) е хронично, имуно-медиирано, възпалително ставно заболяване с комплексна патогенеза, водещо до системно възпаление и потенциална деструкция на ставния хрущял. То значително повлиява качеството на живот на милиони хора и е основна причина за инвалидизация. Динамичното изследване на синовиална течност при болни с ПсА има значение за прогнозиране на активирането на заболяването още преди да са напреднали болестни симптоми, което би помогнало за адекватно и своевременно лечение с подходяща терапия. Това ще позволи бърз ефек от приложеното лечение и значимо намаляване на медицинските разходи по него. **Цели:** Да се проучат нивата и зависимостите между хемокини, металопротеинази, цитокини в серум и синовиална течност с болестната активност при пациенти с ПсА, с различни режими на лечение и давност на заболяването и прогностичната им стойност за протичане на болестта. Допълнителна цел е сравнителен анализ на тези биомаркери със същите показатели при контролна група пациенти с ревматоиден артрит (РА) и остеоартрит (ОА). **Методи**: Планувани са 70 пациенти с ПсА, на възраст между 24-75 години и две контролни групи – 30 болни с РА и 30 болни с ОА на същата възраст. При всички тях се изследват биомаркерите за ангиогенеза (металопротеази (MMP) MMP-2, MMP-9, васкуларен ендотелен растежен фактор (VEGF), ангиопоетин (ang)-2, простагландин Е2 (PGE2) и лимфогенеза (CXCL13, CCL19, CXCL12, лимфотоксин бета, както и цитокини IL-2, IL-3, IL-22, IL-23, IL-33) в синовиална течност посредством ELISA методиката. Извършен е сравнителен анализ на получените резултати с клинични, клинико-лабораторни изследвания, индекси за определяне на болестната активност на заболяването. **Резултати**: Серумната концентрация на CCL19 е значимо по-висока при пациентите с ОА в сравнение както с РА ($p = 0.040$), така и с ПсА ($p = 0.001$). MMP-2 показа по-високи стойности при пациентите с ОА спрямо ПсА ($p = 0.002$), както и при РА спрямо ПсА ($p = 0.001$). MMP-9 се установи в по-високи стойности при ПсА в сравнение с ОА ($p = 0.003$). IL-23 е значимо по-висок при ОА спрямо ПсА ($p = 0.029$), докато IL-22 показва значимо по-високи нива при ПсА в сравнение с ОА ($p = 0.011$). Не бяха установени статистически значими различия за VEGF, SDF-1, PGE2 и ANG-2 между сравняваните групи. Най-високи синовиални концентрации на CCL-

19, IL-23, ANG-2, MMP-9 се установиха при РА пациентите. В синовията на ОА най-високи нива достигат PGE2 и VEGF, а MMP-2 и SDF-1 се установяват в най-високи нива при ПсА, като сходни са нивата на MMP-9 и IL-2 и в трите групи. **Заключение**: Синовиалната течност на болните с ПсА, РА и ОА е резервоар на металопротеинази, хемокини и цитокини, които са директно свързани с патологичния процес при тези заболявания и по тяхното ниво може да се съди за ставната деструкция и активността на болестта. Идентифицирането на корелационните зависимости между маркерите на ангиогенеза и лимфогенеза в синовиална течност с показателите за оценка на болестната активност при ПсА пациенти би помогнало за по-доброто разбиране на заболяването и адекватното им лечение.

Ключови думи: синовиална течност, металопротеинази, цитокини, хемокини артрит, биомаркери.

Rheumatology (BULGARIA)
Journal of Bulgarian Society for Rheumatology
Volume 34, Issue S2, 2026

Treatment of Psoriatic Arthritis with Guselkumab – Data from a Retrospective Study in Real-World Clinical Practice

G. Kotov[1,2], V. Terzieva[1]*, P. Ermencheva[1], M. Ivanova[1,3]

1. Department of Rheumatology, University Hospital "St. Ivan Rilski", Sofia, Bulgaria
2. Department of Rheumatology, Faculty of Medicine, Medical University – Sofia, Sofia, Bulgaria
3.Department of Internal Medicine, Faculty of Medicine, Medical University – Sofia, Sofia, Bulgaria

*** Correspondence:**

Vassilia Terzieva
Department of Rheumatology, University Hospital "St. Ivan Rilski"
Sofia, Bulgaria
Email: drterzievavassilia@gmail.com

Abstract

Background: The management of psoriatic arthritis (PsA) remains challenging due to its multidomain nature, heterogeneous extra-musculoskeletal manifestations, and associated comorbidities. According to data from the scientific literature and clinical trials, interleukin-23 (IL-23) inhibitors have demonstrated substantial therapeutic effects across several PsA domains, including skin involvement, peripheral arthritis, enthesitis, dactylitis, and concomitant inflammatory bowel disease, with a favorable safety profile. **Objectives:** The aim of the present study was to evaluate the therapeutic effect of the IL-23 inhibitor guselkumab across individual PsA domains and to assess its safety profile over one year of follow-up in patients treated in routine clinical practice. **Methods:** A retrospective observational study was conducted in 90 patients between November 2024 and November 2026, at the Department of Rheumatology, University Hospital "St. Ivan Rilski." Demographic and clinical data were collected, including disease duration, predominant arthritis phenotype, presence of enthesitis, dactylitis, axial involvement, and extra-musculoskeletal manifestations. Composite indices of disease activity were calculated.

Received: Nov 6th, 2026
Accepted: Nov 20th, 2026
Published: Nov 25th, 2026
Copyright: © 2026 by the authors.
License: Bulgarian Society for Rheumatology.
This is an open access article distributed under the terms of the Creative Commons Attribution (CC BY) license.

Previous therapies, reasons for treatment modification, and the treatment line in which guselkumab was initiated were also recorded. **Results:** Polyarthritis was the predominant pattern of joint involvement (64.44%), followed by monoarthritis (13.33%), oligoarthritis (11.11%), and spondylitis (11.11%). The mean disease duration was 5.74 years. Following an inadequate response or adverse events associated with conventional disease-modifying antirheumatic drugs, guselkumab was most commonly initiated as the first line of biologic therapy. A statistically significant reduction in tender and swollen joint counts, inflammatory biomarkers, and the assessed composite disease activity indices was observed at month 6 of treatment. These improvements were sustained through month 12 in 94.44% of patients. No adverse events were reported during the 12-month observation period. **Conclusion:** Our findings are consistent with published evidence demonstrating the therapeutic efficacy of guselkumab across multiple domains of PsA and its favorable safety profile. These real-world data provide additional evidence regarding the effectiveness and safety of guselkumab in patients with PsA treated in routine clinical practice in the Bulgarian population.

Keywords: psoriatic arthritis, interleukin-23, guselkumab

Лечение на псориатичен артрит с гуселкумаб – данни от ретроспективно проучване в реалната клинична практика

Резюме

Въведение: Лечението на псориатичния артрит е свързано с редица предизвикателства, дължащи се на ангажирането на различни домейни от болестта, разнообразни извънмускулоскелетни прояви и специфична съпътстваща патология. Съгласно данните от научната литература и клиничните проучвания, инхибиторите на интерлевкин-23 (IL-23) имат подчертан терапевтичен ефект по отношение на кожното ангажиране, периферния артрит, проявите на ентезит и дактилит и наличието на съпътстващо възпалително чревно заболяване, при отличен профил на безопасност. **Цели:** Целта на настоящото проучване е да се изследват терапевтичният ефект на инхибитора на IL-23 гуселкумаб върху отделните домейни и профилът му на безопасност при едногодишно наблюдение при пациенти от реалната клинична практика. **Методи:** Проведено е ретроспективно проучване на 90 пациенти в периода 11.2024 г. – 11.11.2025 г. в клиниката по ревматология на УМБАЛ „Св. Иван

Рилски“. Събрани са демографски данни, информация за давност на диагнозата и водеща форма на артрита, наличие на ентезити, дактилит, аксиално засягане и извънмускулоскелетни прояви. Изчислени са композитни индекси, характеризиращи болестната активност. Установена е предходната терапия на пациента, причините за смяна на терапията и поредността на лечението с гуселкумаб. **Резултати:** Най-честата форма на засягане е полиартрит (64,44%), следван от олигоартрит (11,11%), моноартрит (13,33%) и спондилит (11,11%). Средната давност на диагнозата е 5,74 г. След недостатъчен ефект или нежелани реакции от конвенциални болестопроменящи медикаменти, гуселкумаб най-често е първа линия на биологична терапия. Установява се статистически значимо намаляване в броя болезнени и оточни стави, стойностите на възпалителните биомаркери и изследваните композитни индекси на шестия месец от терапията, което се задържа до дванадесетия месец от терапията при 94,44 % от болните. **Заключение:** Не са регистрирани нежелани лекарствени реакции за периода на проследяване. Получените резултати потвърждават данните от научната литература относно терапевтичния ефект на гуселкумаб върху отделните домейни на псориатичния артрит и профила му на безопасност, като разширяват познанието при пациенти в реалната клинична практика в българската популация.

Ключови думи: псориатичен артрит, интерлевкин-23, гуселкумаб

Rheumatology (BULGARIA)
Journal of Bulgarian Society for Rheumatology
Volume 34, Issue S2, 2026

Beyond the Sacroiliac Joints: The Role of Magnetic Resonance Imaging in Facet Joint Assessment in Axial Spondyloarthritis

Martin Mitev[1,2]*, Lyubomir Sapundzhiev[2,3], Konstantin Batalov[1,4], Tanya Sapundzhieva[1,2], Zguro Batalov[1,4]

1. Medical University of Plovdiv, Faculty of Medicine, Department of Propaedeutics of Internal Diseases "Prof. Anton Mitov", Plovdiv, Bulgaria
2. University Hospital Pulmed, Department of Rheumatology, Plovdiv, Bulgaria
3. University Hospital Sofiamed, Clinic of Rheumatology, Sofia, Bulgaria
4. University Hospital Kaspela, Clinic of Rheumatology, Plovdiv, Bulgaria

*** Correspondence:**

Martin Mitev
Medical University of Plovdiv, Faculty of Medicine, Department of Propaedeutics of Internal Diseases "Prof. Anton Mitov"
Plovdiv, Bulgaria

Abstract

Background: Axial spondyloarthritis is a chronic inflammatory disease affecting the sacroiliac joints and spine. Magnetic resonance imaging enables early detection of active inflammatory lesions before structural abnormalities become apparent on conventional radiography. Although imaging assessment has traditionally focused on the sacroiliac joints and vertebral bodies, increasing evidence supports the clinical relevance of facet joint involvement. **Objective:** To summarize the role of magnetic resonance imaging in assessing facet joint involvement in axial spondyloarthritis and its potential contribution to comprehensive disease evaluation. **Methods:** A narrative review of current literature concerning magnetic resonance imaging assessment of the sacroiliac joints, spine, and facet joints in axial spondyloarthritis was performed, focusing on inflammatory and structural lesions and available semiquantitative scoring systems. **Results:** Magnetic resonance imaging can demonstrate facet joint bone marrow edema, synovitis, joint effusion, and periarticular inflammatory changes. Facet joint inflammation is associated with

Received: Nov 6th, 2026
Accepted: Nov 20th, 2026
Published: Nov 25th, 2026
Copyright: © 2026 by the authors.
License: Bulgarian Society for Rheumatology.
This is an open access article distributed under the terms of the Creative Commons Attribution (CC BY) license.

restricted spinal mobility and greater functional impairment. Nevertheless, these abnormalities remain frequently underreported in routine clinical practice. Semiquantitative scoring systems incorporating joint effusion, bone marrow edema, and periarticular soft-tissue edema have been developed; however, universally accepted international criteria for facet joint assessment are currently lacking. **Conclusion:** Systematic facet joint assessment may complement conventional magnetic resonance imaging evaluation of axial spondyloarthritis and provide a more comprehensive representation of inflammatory disease burden. Standardized definitions and validated scoring systems are needed to facilitate the integration of facet joint assessment into routine clinical practice.

Keywords: axial spondyloarthritis, sacroiliac joints, MRI

Отвъд сакроилиачните стави: ролята на магнитно-резонансната томография за оценка на фасетните стави при аксиален спондилоартрит

Резюме

Въведение: Аксиалният спондилоартрит е хронично възпалително заболяване, засягащо сакроилиачните стави и гръбначния стълб. Магнитно-резонансната томография позволява ранно установяване на активни възпалителни изменения преди появата на структурни промени при конвенционалната рентгенография. Въпреки традиционния фокус върху сакроилиачните стави и телата на прешлените, нарастват доказателствата за клиничното значение на фасетните стави. **Цели:** Да се обобщи ролята на магнитно-резонансната томография при оценката на фасетното ставно засягане при аксиален спондилоартрит и потенциалното му значение за цялостната оценка на заболяването. **Методи:** Извършен е обзор на актуалната литература относно магнитно-резонансната оценка на сакроилиачните стави, гръбначния стълб и фасетните стави при аксиален спондилоартрит, с акцент върху възпалителните и структурните лезии и наличните полуколичествени системи за оценка. **Резултати:** Магнитно-резонансната томография визуализира костномозъчен оток, синовит, ставен излив и периартикуларни възпалителни изменения на фасетните стави. Фасетното възпаление се асоциира с намалена гръбначна подвижност и по-изразено функционално увреждане. Въпреки това тези изменения често остават недокладвани в рутинната практика. Разработени са полуколичествени системи за оценка, включващи ставен излив,

костномозъчен оток и периартикуларен мекотъканен оток, но към момента липсват универсално приети международни критерии. **Заключение:** Системната оценка на фасетните стави може да допълни традиционната магнитно-резонансна оценка на аксиалния спондилоартрит и да предостави по-пълна информация за възпалителната тежест. Необходими са стандартизирани дефиниции и валидирани системи за оценка за интегриране на фасетното засягане в рутинната клинична практика.

Ключови думи: аксиален спондилоартрит, сакроилиачни стави, МРТ

Rheumatology (BULGARIA)
Journal of Bulgarian Society for Rheumatology
Volume 34, Issue S2, 2026

Potential for Modifying Radiographic Progression in Axial Spondyloarthritis Through Optimization of Antiresorptive Therapy in Patients with Concomitant Osteoporosis

Lyubomir Sapundzhiev[1,2], Tanya Sapundzhieva[2,3], Martin Mitev[2,3]*, Melita[2] Encheva

1. University Hospital Sofiamed, Clinic of Rheumatology, Sofia, Bulgaria
2. University Hospital Pulmed, Department of Rheumatology, Plovdiv, Bulgaria
3. Medical University of Plovdiv, Faculty of Medicine, Department of Propaedeutics of Internal Diseases "Prof. Anton Mitov", Plovdiv, Bulgaria

*** Correspondence:**

Martin Mitev
University Hospital Pulmed, Department of Rheumatology
Plovdiv, Bulgaria

Abstract

Background: Radiographic progression in spondyloarthritis represents a major therapeutic challenge, even in patients with persistently low disease activity. The interplay between bone remodeling and pathological new bone formation raises the question of whether antiresorptive therapy may influence structural progression. **Objectives:** To evaluate the effects of zoledronic acid and denosumab on bone metabolism, bone mineral density, and radiographic progression in patients with spondyloarthritis and concomitant osteoporosis receiving different disease-modifying therapies. **Materials and Methods:** A three-year, multicenter, prospective, observational, parallel-group study was conducted, involving 300 patients with axial spondyloarthritis or peripheral psoriatic arthritis, concomitant osteoporosis, and persistently low disease activity. Of these, 180 patients received additional antiresorptive therapy with either zoledronic acid or denosumab, while 120 patients constituted the control group. Disease-modifying treatment included adalimumab, secukinumab, or upadacitinib. Bone turnover markers (β-CTX-I, P1NP), the regulatory factors RANKL,

Received: Nov 6th, 2026
Accepted: Nov 20th, 2026
Published: Nov 25th, 2026
Copyright: © 2026 by the authors.
License: Bulgarian Society for Rheumatology.
This is an open access article distributed under the terms of the Creative Commons Attribution (CC BY) license.

sclerostin, and DKK1, bone mineral density (BMD), trabecular bone score (TBS), and radiographic progression assessed using the modified Stoke Ankylosing Spondylitis Spinal Score (mSASSS) and van der Heijde modified Total Sharp Score (vdH-mTSS) were monitored over 36 months. **Results:** A total of 233 patients completed the follow-up, with comparable dropout rates between the antiresorptive treatment and control groups (22.3% vs. 22.5%). Both antiresorptive therapies improved bone health parameters. Denosumab demonstrated more sustained suppression of bone turnover and significant changes in DKK1 and sclerostin levels. The greatest increase in lumbar spine BMD (+7%) was observed with the combination of secukinumab and denosumab. In axial spondyloarthritis, denosumab was associated with slower radiographic progression, whereas zoledronic acid showed an unfavorable association, with a statistically significant difference between the two therapies ($p = 0.036$). In peripheral psoriatic arthritis, both antiresorptive therapies were associated with significantly slower structural progression compared with controls (zoledronic acid: $p = 0.024$; denosumab: $p = 0.005$), predominantly with respect to erosive changes. **Conclusion:** The addition of antiresorptive therapy to disease-modifying treatment in patients with spondyloarthritis was well tolerated and had beneficial effects on bone health. The observed differences in radiographic progression suggest a potential additional role for denosumab in patients with axial spondyloarthritis and concomitant osteoporosis. These findings highlight the importance of bone remodeling in the pathogenesis of structural changes and underscore the need for further confirmatory studies.

Keywords: axial spondyloarthritis, osteoporosis, radiographic progression, denosumab, zoledronic acid, bone remodeling

Възможности за повлияване на рентгеновата прогресия при аксиален спондилоартрит чрез оптимизиране на антирезорбтивната терапия при придружаваща остеопороза

Резюме

Въведение: Рентгеновата прогресия при спондилоартритите представлява съществено терапевтично предизвикателство, включително при пациенти с трайно ниска болестна активност. Взаимодействието между костното ремоделиране и патологичното новокостообразуване поставя въпроса за потенциалното влияние на антирезорбтивната терапия върху структурната прогресия. **Цели:** Да

се оцени влиянието на золедроновата киселина и денозумаб върху костния метаболизъм, костната минерална плътност и рентгеновата прогресия при пациенти със спондилоартрит и придружаваща остеопороза, провеждащи различни болест-модифициращи терапии. **Материали и методи:** Проведено е тригодишно, многоцентрово, проспективно, обсервационно проучване с паралелни групи, включващо 300 пациенти с аксиален спондилоартрит или периферен псориатичен артрит, остеопороза и трайно ниска болестна активност. От тях 180 пациенти получават допълнително антирезорбтивна терапия със золедронова киселина или денозумаб, а 120 формират контролна група. Болест-модифициращото лечение включва адалимумаб, секукинумаб или упадацитиниб. Проследени са маркерите на костния обмен (β-CTX-I, P1NP), регулаторите RANKL, склеростин и DKK1, костната минерална плътност (BMD), трабекуларният костен скор (TBS) и рентгеновата прогресия чрез mSASSS и vdH-mTSS за период от 36 месеца. **Резултати:** Проследяването завършват 233 пациенти, като отпадането е сходно между терапевтичната и контролната група (22,3% срещу 22,5%). И двете антирезорбтивни терапии подобряват показателите за костно здраве. Денозумаб демонстрира по-продължително потискане на костния обмен, значими промени в нивата на DKK1 и склеростин. Най-голямо увеличение на BMD в лумбалния отдел (+7%) се установява при комбинацията секукинумаб и денозумаб. При аксиален спондилоартрит денозумаб е свързан със забавяне на рентгеновата прогресия, докато золедроновата киселина показва неблагоприятна асоциация, като разликата между двете терапии е статистически значима (p=0,036). При периферен псориатичен артрит и двете антирезорбтивни терапии са свързани със значимо забавяне на структурната прогресия спрямо контролите (золедронова киселина: p=0,024; денозумаб: p=0,005), предимно по отношение на ерозивните изменения. **Заключение:** Добавянето на антирезорбтивна терапия към болест-модифициращото лечение при спондилоартрити е с добра поносимост и благоприятно влияние върху костното здраве. Наблюдаваните различия в рентгеновата прогресия предполагат потенциална допълнителна роля на денозумаб при пациенти с аксиален спондилоартрит и остеопороза. Резултатите подчертават значението на костното ремоделиране в патогенезата на структурните изменения и необходимостта от бъдещи потвърдителни проучвания.

Ключови думи: аксиален спондилоартрит, остеопороза, рентгенова прогресия, денозумаб, золедронова киселина, костно ремоделиране

Rheumatology (BULGARIA)
Journal of Bulgarian Society for Rheumatology
Volume 34, Issue S2, 2026

Treatment with an Allogeneic NK Cell Therapy, AB-101, in Combination with Anti-CD20 Antibodies in Immune-Mediated Diseases Demonstrates a Favorable Safety Profile and Comparable B-Cell Depletion to CD19 CAR T Therapies

Krasimir Kraev[1]*, Guillermo Valenzuela[2], Tamar Brionez[3], Norman Gaylis[4], Bethany Karl[5], Jose Rubio[6], Atul Singhal[7], Jane Box[8], Sunny Pearson[9], Feng Xu[9], Gina Chu[9], Lisa Guerrettaz[9], Michael Saddekni[9], Heather Raymon[9], Subhashis Banerjee[9]

1. University Hospital for Active Treatment "St. George", clinic of Rheumatology, Plovdiv, Bulgaria
2. Integral Rheumatology & Immunology Specialists and IRIS Research and Development, Plantation, FL
3. Advanced Rheumatology of Houston, The Woodlands, TX
4. Arthritis & Rheumatic Disease Specialties, Aventura, FL
5. UC San Diego Health, San Diego, CA
6.University of Alabama, Birmingham, AL
7.Southwest Rheumatology Research, Mesquite, TX
8.Carolina Specialty Care, Statesville, NC
9. Artiva Biotherapeutics, San Diego, CA

*** Correspondence:**

Krasimir Kraev
University Hospital for Active Treatment "St. George", Clinic of Rheumatology
Plovdiv, Bulgaria
Email: kkraev@hotmail.com

Received: Nov 6th, 2026
Accepted: Nov 20th, 2026
Published: Nov 25th, 2026
Copyright: © 2026 by the authors.
License: Bulgarian Society for Rheumatology.
This is an open access article distributed under the terms of the Creative Commons Attribution (CC BY) license.

Abstract

Background: Deep B-cell depletion with CAR T cells can induce durable remission in autoimmune diseases but is limited by toxicities such as cytokine release syndrome (CRS) and immune effector cell-associated neurotoxicity syndrome (ICANS), hospitalization, complexity, and cost. AB-101 is a non-genetically modified, allogeneic, off-the-shelf, cryopreserved

NK-cell therapy designed to enhance antibody-dependent cellular cytotoxicity when combined with anti-CD20 monoclonal antibodies, potentially achieving comparable B-cell depletion without CAR T-associated toxicities. **Objectives:** To evaluate the safety of AB-101 combined with anti-CD20 monoclonal antibodies following lymphodepleting conditioning in immune-mediated diseases. **Methods:** Across three ongoing Phase 1/2 studies (NCT06265220, NCT06991114, NCT06581562), treatment-refractory patients with SLE/lupus nephritis, rheumatoid arthritis (RA), Sjögren disease (SjD), idiopathic inflammatory myopathies, or systemic sclerosis (SSc) received fludarabine/cyclophosphamide conditioning followed by three weekly AB-101 doses (1 or 4 billion cells) and two doses of rituximab or obinutuzumab. Treatment was administered predominantly in outpatient settings. Safety data from 47 patients with median follow-up of 15 weeks were analyzed. **Results:** Among 47 treated patients, 18 had RA, 13 SLE/LN, 10 SjD, and 6 SSc. Treatment-emergent adverse events occurred in 41 patients (87.2%), predominantly Grade 1-2. Grade 3 events occurred in 11 (23%), mainly hematologic toxicities attributed to conditioning. No AB-101-related Grade ≥3 adverse events, deaths, or serious adverse events occurred. Importantly, no CRS, ICANS, graft-versus-host disease, or hypogammaglobulinemia was observed, and no patients discontinued because of adverse events. Complete peripheral CD19+ B-cell depletion was achieved by Day 13 in all 41 evaluable patients, with reconstitution generally occurring between 6 and 12 months. **Conclusions:** AB-101 plus anti-CD20 therapy demonstrated manageable safety, complete B-cell depletion, and absence of characteristic CAR T toxicities. Its scalable, off-the-shelf formulation and outpatient administration support further development as a potentially convenient alternative to CAR T-cell therapy in immune-mediated diseases.

Keywords: NK cell therapy, B-cell depletion, rheumatic diseases

Лечението с алогенната NK-клетъчна терапия AB-101 в комбинация с анти-CD20 антитела при имуномедиирани заболявания демонстрира благоприятен профил на безопасност и B-клетъчна деплеция, сравнима с тази при CD19 CAR T-клетъчните терапии

Резюме

Въведение: Дълбокото изчерпване на B-клетките с CAR T клетки може да индуцира трайна ремисия при автоимунни заболявания, но е ограничено от токсичност като синдром на освобождаване на

цитокини (CRS) и синдром на невротоксичност, свързана с имунните ефекторни клетки (ICANS), необходимост от хоспитализация, сложност и цена. AB-101 е негенетично модифицирана, алогенна, готова за употреба, криоконсервирана NK-клетъчна терапия, предназначена да подобри антитяло-зависимата клетъчна цитотоксичност, когато се комбинира с анти-CD20 моноклонални антитела, потенциално постигайки сравнимо изчерпване на B-клетките без CAR T-свързана токсичност. **Цели:** Да се оцени безопасността на AB-101, комбиниран с анти-CD20 моноклонални антитела, след лимфодеплетиращо кондициониране при имунно-медиирани заболявания. **Методи:** В три текущи проучвания фаза 1/2 (NCT06265220, NCT06991114, NCT06581562), рефрактерни на лечение пациенти със системен лупус еритематозус (СЛЕ)/лупусен нефрит, ревматоиден артрит (РА), болест на Сьогрен (СджД), идиопатични възпалителни миопатии или системна склероза (СС) са получавали кондициониращa терапия с флударабин/циклофосфамид, последвана от три седмични дози AB-101 (1 или 4 милиарда клетки) и две дози ритуксимаб или обинутузумаб. Лечението е прилагано предимно в амбулаторни условия. Анализирани са данни за безопасност от 47 пациенти със средно проследяване от 15 седмици. **Резултати:** Сред 47 лекувани пациенти, 18 са имали РА, 13 СЛЕ/ЛУ, 10 СджД и 6 СС. Нежелани реакции, възникнали по време на лечението, са наблюдавани при 41 пациенти (87,2%), предимно степен 1-2. Събития от степен 3 са наблюдавани при 11 (23%), главно хематологични токсичности, дължащи се на кондициониране. Не са наблюдавани нежелани събития от степен ≥3, смъртни случаи или сериозни нежелани събития, свързани с AB-101. Важно е, че не са наблюдавани CRS, ICANS, болест на присадката срещу гостоприемника или хипогамаглобулинемия и нито един пациент не е прекратил участието си поради нежелани събития. Пълно изчерпване на периферните CD19+ B-клетки е постигнато до 13-ия ден при всички 41 оценявани пациенти, като възстановяването обикновено настъпва между 6 и 12 месеца. **Заключения:** AB-101 плюс анти-CD20 терапия демонстрира управляема безопасност, пълно изчерпване на B-клетките и липса на характерни CAR T токсичности. Неговата мащабируема, готова за употреба формула и амбулаторно приложение подкрепят по-нататъшното развитие като потенциално удобна алтернатива на CAR T-клетъчната терапия при имунно-медиирани заболявания.

Ключови думи: NK клетъчна терапия, B-клетъчна деплеция, ревматични болести

Rheumatology (BULGARIA)
Journal of Bulgarian Society for Rheumatology
Volume 34, Issue S2, 2026

Future Therapeutic Targets in Rheumatology: From Selective Immunomodulation to Immune Reset

Velichka Popova[1]*, Ivaylo Popov[1]

1. Medical University of Plovdiv, Faculty of Medicine, Clinic of Rheumatology, University Hospital "Kaspela", Plovdiv, Bulgaria

*** Correspondence:**

Velichka Popova
Medical University of Plovdiv, Faculty of Medicine, Clinic of Rheumatology, University Hospital "Kaspela"
Plovdiv, Bulgaria

Abstract

Rheumatic diseases represent a heterogeneous group of immune-mediated conditions in which a uniform therapeutic approach does not always provide optimal disease control. Despite the substantial progress achieved with biologic and targeted therapies, there remains a need for novel therapeutic strategies in patients with refractory disease, an incomplete treatment response, or unacceptable toxicity. The future development of rheumatology is focused on the identification and selective modulation of key molecular and cellular targets. Promising therapeutic directions include the inhibition of intracellular signaling pathways, such as JAK/TYK2, BTK, PI3K/mTOR, and the NLRP3 inflammasome, as well as modulation of the type I interferon, IL-6, IL-17/IL-23, GM-CSF, BAFF/APRIL, and complement pathways. Targeting B-lymphoid and plasma cells through CD19, CD20, CD38, and BCMA is of particular interest. Novel therapeutic approaches directed against CD19 and BCMA, including chimeric antigen receptor T-cell (CAR-T) therapy, have demonstrated the potential to profoundly suppress autoimmune responses and induce sustained remission in selected patients with severe systemic autoimmune diseases. However, these approaches remain largely experimental and require long-term evaluation of their efficacy and safety. As new therapeutic targets emerge, nonspecific suppression of the immune response will gradually give way to strategies aimed at restoring immune homeostasis, achieving immune tolerance, and inducing a durable "immune reset". The selection of the appropriate

Received: Nov 6th, 2026
Accepted: Nov 20th, 2026
Published: Nov 25th, 2026
Copyright: © 2026 by the authors.
License: Bulgarian Society for Rheumatology.
This is an open access article distributed under the terms of the Creative Commons Attribution (CC BY) license.

therapeutic approach depends on the availability and accuracy of diagnostic methods. The integration of multi-omics analyses, tissue biomarkers, and artificial intelligence to determine an individual therapeutic profile is expected to become part of routine clinical practice.

Keywords: therapeutic targets, precision medicine, JAK/TYK2, BTK, BAFF/APRIL, CD19, BCMA, CAR-T, immune tolerance, rheumatology

Бъдещи терапевтични таргети в ревматологията: от селективна имуномодулация до имунен рестарт

Резюме

Ревматологичните заболявания представляват хетерогенна група от имуномедиирани състояния, при които еднотипният терапевтичен подход невинаги осигурява оптимален контрол на заболяването. Въпреки значителния напредък на биологичните и таргетните терапии, все още съществува потребност от нови терапевтични стратегии при пациенти с рефрактерно протичане, непълен отговор или неприемлива токсичност. Бъдещото развитие на ревматологията е насочено към идентифициране и селективно повлияване на ключови молекулярни и клетъчни мишени. Сред перспективните направления са: инхибирането на вътреклетъчни сигнални пътища, включително JAK/TYK2, BTK, PI3K/mTOR и NLRP3-инфламазомата, както и модулирането на осите на интерферон тип I, IL-6, IL-17/IL-23, GM-CSF, BAFF/APRIL, интерфероновия път и комплемента. Особен интерес представлява таргетирането на B – Ly и Pl- клетки чрез CD19, CD20, CD38 и BCMA. Новите терапевтични подходи, насочени към CD19, BCMA, CAR-T – клетъчната терапии, демонстрират потенциал за дълбоко подтискане на автоимунния отговор и продължителна ремисия при отделни пациенти с тежки системни автоимунни заболявания, но все още са експериментални и изискват дългосрочно проследяване на ефективността и безопасността. Новите терапевтични таргети ще се променят и постепенно ще бъде изместено неспецифичното терапевтично подтискане на имунния отговор към неговото възстановяване ,постигане на имунната толерантност и траен „имунен рестарт“. Правилният терапевтичен подход е зависим от диагностичните методики и тяхната точност - нтегрирането на мултиомични анализи, тъканни биомаркери и изкуствен интелект за определяне на индивидуалния терапевтичен профил ще се превърнат в ежедневна практика .

Ключови думи: терапевтични таргети, прецизна медицина, JAK/TYK2, BTK, BAFF/APRIL, CD19, BCMA, CAR-T, имунна толерантност, ревматология

Rheumatology (BULGARIA)
Journal of Bulgarian Society for Rheumatology
Volume 34, Issue S2, 2026

Paradoxical Immune Activation During Targeted Therapy: Mechanisms, Clinical Phenotypes, and Therapeutic Management

Velichka Popova[1]*, Ivaylo Popov[1], Ivaylo Kunchev[2]

1. Medical University of Plovdiv, Faculty of Medicine, Clinic of Rheumatology, University Hospital "Kaspela", Plovdiv, Bulgaria
2. Medical University of Plovdiv, Faculty of Medicine

*** Correspondence:**

Velichka Popova
Medical University of Plovdiv, Faculty of Medicine, Clinic of Rheumatology, University Hospital "Kaspela"
Plovdiv, Bulgaria

Abstract

Background: The expanding use of targeted therapies in inflammatory rheumatic diseases and autoimmune diseases has led to substantial improvements in therapeutic outcomes. An increasing number of patients with connective tissue diseases also have concomitant malignancies, creating complex therapeutic challenges. At the same time, newly emerging or paradoxical autoimmune phenomena have been observed. These may present with varying degrees of clinical severity and organ involvement and may mimic other disease entities. Such conditions represent a significant diagnostic and therapeutic challenge, particularly in patients with a pre-existing autoimmune predisposition. **Objective:** To analyze the principal pathogenetic mechanisms associated with the induction of autoimmune phenomena during targeted therapy, as well as contemporary approaches to their recognition and therapeutic management. **Methods**: An extensive review of the available literature on immune-mediated adverse events and paradoxical autoimmune manifestations associated with biologic and targeted synthetic therapies was conducted. The review identified several areas that remain insufficiently understood. Dysregulation of the innate and adaptive immune responses, imbalance between pro-inflammatory and anti-inflammatory cytokine pathways, alterations in T- and B-cell activation, and the role of genetic and immunological predisposition were

Received: Nov 6th, 2026
Accepted: Nov 20th, 2026
Published: Nov 25th, 2026
Copyright: © 2026 by the authors.
License: Bulgarian Society for Rheumatology.
This is an open access article distributed under the terms of the Creative Commons Attribution (CC BY) license.

examined. **Results:** Therapy-induced autoimmune phenomena may include cutaneous, articular, vasculitic, neurological, gastrointestinal, and other systemic manifestations. Their pathogenesis is complex and depends on the mechanism of action of the specific drug, patient characteristics, and the presence of subclinical or latent autoimmune activity. Therapeutic management should be individualized and include assessment of the severity of the manifestations, temporary discontinuation or reassessment of the suspected causative therapy, treatment with glucocorticoids and/or immunosuppressive agents, and consideration of switching to an alternative targeted medication. Severe or multisystem manifestations require a multidisciplinary approach. **Conclusion:** Therapy-induced autoimmune phenomena represent an important aspect of the safety profile of targeted therapies. Their timely recognition requires a high level of clinical vigilance, an understanding of the underlying immunological mechanisms, and systematic monitoring. Improved knowledge of their pathogenesis may facilitate the identification of patients at increased risk and support a more precise selection of therapeutic strategies.

Keywords: targeted therapies, paradoxical immune activation, autoimmune phenomena, immune-mediated adverse events, biologic therapy, targeted synthetic therapy, immunosuppression, precision medicine, rheumatology

Парадоксална имунна активация при таргетно лечение: механизми, клинични фенотипове и терапевтичен подход

Резюме

Въведение: Разширяването на приложението на таргетните терапии при възпалителните ставни (ВСЗ) и автоимунни заболявания (АИЗ) доведе до значително подобряване на терапевтичните резултати. Все повече пациенти са със заболявания на съединителната тъкан /СТ /и съпътстващо онкологично заболяване. Наред с това се наблюдават нововъзникнали или парадоксални автоимунни феномени, които могат да се проявят с различна клинична тежест и органна ангажираност, които са имитиращи състояния. Тези състояния представляват сериозно диагностично и терапевтично предизвикателство, особено при пациенти с предшестваща автоимунна предиспозиция. **Цел:** Да се анализират основните патогенетични механизми, свързани с индуцирането на автоимунни феномени при приложение на таргетни терапии, както и

съвременните подходи за тяхното разпознаване и терапевтично повлияване. **Методи:** От направения разширен обзор на наличните литературни данни относно имуномедиираните нежелани реакции и парадоксалните автоимунни прояви, асоциирани с биологични и таргетни синтетични терапии са налице някои въпроси без отговори. Разгледани са нарушенията в регулацията на вродения и придобития имунен отговор, дисбалансът между про- и противовъзпалителните цитокинови пътища, промяната в Т- и В-клетъчната активация, както и ролята на генетичната и имунологичната предиспозиция. **Резултати:** Индуцираните автоимунни феномени могат да включват кожни, ставни, васкулитни, неврологични, гастроинтестинални и други системни прояви. Патогенезата им е комплексна и зависи от механизма на действие на конкретния медикамент, характеристиките на пациента и наличието на латентна автоимунна активност. Терапевтичният подход трябва да бъде индивидуализиран и да включва оценка на тежестта на проявите, временно прекъсване или преоценка на причинната терапия, приложение на глюкокортикостероиди и/или имуносупресивни средства, както и възможност за преминаване към алтернативен таргетен медикамент. При тежки или мултисистемни прояви е необходимо мултидисциплинарно поведение. **Заключение:** Индуцираните автоимунни феномени са важен аспект на безопасността при таргетните терапии. Навременното им разпознаване изисква висока клинична бдителност, познаване на потенциалните имунологични механизми и системен мониторинг. По-доброто разбиране на патогенезата би могло да подпомогне идентифицирането на пациенти с повишен риск и да позволи по-прецизен избор на терапевтична стратегия.

Ключови думи: таргетни терапии, парадоксална имунна активация, автоимунни феномени, имуномедиирани нежелани реакции, биологична терапия, таргетна синтетична терапия, имуносупресия, прецизна медицина, ревматология

Rheumatology (BULGARIA)
Journal of Bulgarian Society for Rheumatology
Volume 34, Issue S2, 2026

From Childhood Diagnosis to Adult Care - Challenges in the Transitional Care for Patients with Rheumatic Diseases

Katya Temelkova[1,2]

1. Department of Rheumatology, University Specialized Hospital for Active Treatment of Children "Prof. Ivan Mitev", Sofia, Bulgaria
2. Department of Pediatrics, Faculty of Medicine, Medical University of Sofia, Sofia, Bulgaria

*** Correspondence:**

Katya Temelkova
Department of Pediatrics, Faculty of Medicine, Medical University of Sofia
Sofia, Bulgaria

Abstract

Introduction: Advances in diagnostics and the use of targeted synthetic and biologic disease-modifying antirheumatic drugs have significantly improved the prognosis of rheumatic diseases with childhood onset. An increasing number of patients with juvenile idiopathic arthritis, childhood-onset systemic lupus erythematosus, juvenile dermatomyositis, and other autoimmune diseases now survive into adulthood, highlighting the need for a well-organized transition to adult rheumatology care. **Objective:** To present current concepts of transitional care for patients with childhood-onset rheumatic diseases, analyze the main challenges affecting continuity of care, and discuss the opportunities for implementing structured transition programs in Bulgaria. **Methods:** A narrative review of the current recommendations of the European Alliance of Associations for Rheumatology/Paediatric Rheumatology European Society and the American College of Rheumatology, together with recent literature on transitional care, transition readiness, and long-term clinical outcomes, was performed. In addition, a questionnaire-based survey was conducted among Bulgarian patients, pediatric rheumatologists, and adult rheumatologists to evaluate current practices and identify the major challenges associated with the transition process. **Results:** Successful transition requires early preparation, systematic assessment of transition

Received: Nov 6th, 2026
Accepted: Nov 20th, 2026
Published: Nov 25th, 2026
Copyright: © 2026 by the authors.
License: Bulgarian Society for Rheumatology.
This is an open access article distributed under the terms of the Creative Commons Attribution (CC BY) license.

readiness, active family involvement, effective communication between pediatric and adult rheumatologists, standardized transfer of medical records, and uninterrupted access to treatment. The absence of structured transition programs is associated with an increased risk of loss to follow-up, poor treatment adherence, and unfavorable clinical outcomes. Psychosocial factors, professional integration, and reproductive health also play a significant role in achieving successful long-term disease management in young adults. **Conclusion:** The transition from pediatric to adult rheumatology care should be regarded as a planned and structured process. The development of national recommendations and the implementation of standardized transition programs, aligned with international guidelines and adapted to the Bulgarian healthcare system, could improve continuity of care and long-term outcomes for patients with childhood-onset rheumatic diseases.

Keywords: transitional care, juvenile idiopathic arthritis, pediatric rheumatology, adult rheumatology, biologic therapy

От диагнозата в детството до лечението в зряла възраст - предизвикателства при прехода за пациентите с ревматологични заболявания

Резюме

Въведение: Напредъкът в диагностиката и прилагането на таргетни синтетични и биологични болест-модифициращи антиревматични средства значително подобри прогнозата при ревматологичните заболявания с начало в детска възраст. Все по-голям брой пациенти с ювенилен идиопатичен артрит, системен лупус еритематозус, ювенилен дерматомиозит и други автоимунни заболявания достигат зряла възраст, което налага организиран преход към ревматологичната помощ за възрастни. **Цел:** Да се представят съвременните концепции за преходната грижа при пациенти с ревматологични заболявания с начало в детска възраст, да се анализират основните предизвикателства пред непрекъснатостта на лечението и да се обсъдят възможностите за прилагане на структурирани преходни програми в България. **Материали и методи:** Извършен е обзор на актуалните препоръки на European Alliance of Associations for Rheumatology/Paediatric Rheumatology European Society и American College of Rheumatology, както и на съвременната литература относно организацията на преходната грижа, оценката на готовността на пациента и дългосрочните клинични резултати.

Проведено е анкетно проучване сред български пациенти, детски ревматолози и ревматолози за възрастни с цел оценка на настоящите практики и основните затруднения при прехода. **Резултати:** Успешният преход изисква ранна подготовка, системна оценка на готовността на пациента, активно участие на семейството, ефективна комуникация между детския ревматолог и ревматолога за възрастни, стандартизирано предаване на медицинската документация и осигуряване на непрекъснат достъп до лечение. Липсата на структурирани преходни програми е свързана с риск от прекъсване на проследяването, понижено придържане към терапията и влошени клинични резултати. Значима роля имат и психосоциалните фактори, професионалната реализация и репродуктивното здраве на младите пациенти. **Заключение:** Преходът между детската и ревматологичната помощ за възрастни следва да бъде планиран и структуриран процес. Разработването на национални препоръки и въвеждането на стандартизирани преходни програми, съобразени с международните препоръки и спецификите на българската здравна система, биха подобрили непрекъснатостта на грижите и дългосрочните резултати при пациентите с ревматологични заболявания.

Ключови думи: преходна грижа, ювенилен идиопатичен артрит, детска ревматология, ревматология за възрастни, биологична терапия.

Rheumatology (BULGARIA)
Journal of Bulgarian Society for Rheumatology
Volume 34, Issue S2, 2026

Systemic Lupus Erythematosus in Children and Adolescents: Clinical and Laboratory Characteristics and Experience of the Pediatric Rheumatology Clinic in Sofia

Teodor Vasilev[1,2]*, Katya Temelkova[1,2], Denitsa Francheshkova[1,2], Desislava Kibarova-Hristova[1,2]

1. Clinic of Rheumatology, Specialized Children's Hospital "Prof. Dr. Ivan Mitev", Sofia, Bulgaria
2. Department of Pediatrics, Faculty of Medicine, Medical University - Sofia, Sofia, Bulgaria

*** Correspondence:**

Teodor Vasilev
Department of Pediatrics, Faculty of Medicine, Medical University - Sofia
Sofia, Bulgaria
Email: tvasilev@medfac.mu-sofia.bg

Abstract

Background: Childhood-onset systemic lupus erythematosus (SLE) has several distinctive features that differentiate it from adult-onset disease. Children more frequently exhibit high disease activity, early multiorgan involvement, and a higher prevalence of lupus nephritis, hematological abnormalities, and neuropsychiatric manifestations. In addition, earlier disease onset implies a longer cumulative exposure to both systemic inflammation and immunosuppressive treatment, with the potential for organ damage to develop at a young age. These characteristics emphasize the need for early recognition of the disease, comprehensive assessment of organ involvement, and long-term follow-up. **Aim:** The aim of the present analysis was to describe the clinical, laboratory, and immunological characteristics of patients diagnosed with SLE during childhood and followed at the Rheumatology Clinic of the Specialized Children's Hospital "Prof. Dr. Ivan Mitev". **Methods:** A single-center cohort of 37 patients diagnosed before the age of 18 years between 2015 and 2026 was analyzed. Demographic characteristics, clinical manifestations at disease onset, organ

Received: Nov 6th, 2026
Accepted: Nov 20th, 2026
Published: Nov 25th, 2026
Copyright: © 2026 by the authors.
License: Bulgarian Society for Rheumatology.
This is an open access article distributed under the terms of the Creative Commons Attribution (CC BY) license.

involvement, laboratory and immunological parameters, and disease activity were assessed. **Results:** Females accounted for 26/37 patients (70.3%), and the mean age at diagnosis was 12.8 ± 3.6 years. The most frequent manifestations at disease onset were arthritis in 25/36 (69.4%), cutaneous rash in 20/36 (55.6%), and fever in 19/35 (54.3%). Renal involvement was identified in 22/37 patients (59.5%). Kidney biopsy was performed in 20 patients, with class IV lupus nephritis being the most frequent histological class, observed in 8/20. Anti-double-stranded DNA antibodies were positive in 30/36 patients (83.3%), while low C3 and/or C4 levels were found in 33/36 (91.7%). The median Systemic Lupus Erythematosus Disease Activity Index (SLEDAI) score at diagnosis was 17.5 points. **Conclusion:** The disease profile observed in our cohort was characterized by high disease activity at diagnosis, frequent renal involvement, and marked serological activity, consistent with the recognized features of childhood-onset SLE. These findings highlight the importance of early assessment for organ involvement from disease onset and structured longitudinal follow-up to achieve timely disease control and minimize irreversible damage.

Keywords: pediatric rheumatology, systemic lupus erythematosus

Системен лупус еритематозус при деца и юноши: клинико-лабораторни характеристики и опитът на клиниката по детска ревматология в София

Резюме

Въведение: Системният лупус еритематозус (СЛЕ) с начало в детска възраст има редица особености, които го разграничават от заболяването при възрастни. При децата по-често се наблюдават висока болестна активност, ранно мултиорганно засягане и по-висока честота на лупус нефрит, хематологични и невропсихиатрични прояви. Наред с това по-ранното начало предполага по-продължителен период на експозиция както на самото заболяване, така и на имуносупресивното лечение, с потенциално органно увреждане в млада възраст. Тези особености определят необходимостта от ранно разпознаване на заболяването, прецизна оценка на органното засягане и дългосрочно проследяване. **Цели:** Целта на настоящия анализ е да представи клинико-лабораторните и имунологичните характеристики на пациенти със СЛЕ, диагностицирани в детска възраст и проследявани в Клиниката по ревматология към СБАЛДБ „Проф. д-р Иван Митев“. **Методи:**

Анализирана е едноцентрова кохорта от 37 пациенти, диагностицирани преди 18-годишна възраст през периода 2015-2026 г. Оценени са демографски характеристики, прояви при дебюта, органно засягане, лабораторни и имунологични показатели и болестна активност. **Резултати:** Момичетата са 26/37 (70,3%), а средната възраст при диагнозата е 12,8 ± 3,6 години. Най-чести при дебюта са артритът - 25/36 (69,4%), кожният обрив - 20/36 (55,6%) и фебрилитетът - 19/35 (54,3%). Бъбречно засягане е установено при 22/37 пациенти (59,5%). При 20 пациента е извършена бъбречна биопсия, като клас IV лупус нефрит е най-честият хистологичен клас - 8/20. Антитела срещу двойноверижна ДНК са положителни при 30/36 (83,3%), а ниски стойности на C3 и/или C4 - при 33/36 (91,7%). Медианата на Индекса за активност на системния лупус еритематозус (SLEDAI) при диагнозата е 17,5 точки. **Заключение:** Наблюдаванията в нашата кохорта профил на заболяването се характеризира с висока болестна активност при диагнозата, често бъбречно засягане и изразена серологична активност, което съответства на описаните особености на СЛЕ с начало в детска възраст. Данните подчертават значението на ранната оценка за органно засягане още при дебюта и на последователното проследяване с цел своевременно овладяване на активността и ограничаване на необратимо увреждане.

Ключови думи: детска ревматология, системен лупус еритематозус

Rheumatology (BULGARIA)
Journal of Bulgarian Society for Rheumatology
Volume 34, Issue S2, 2026

AB-101, an Outpatient-Administered Allogeneic NK Cell Therapy, Combined with Rituximab Generates Robust Efficacy Responses Comparable with Autologous CAR T in 31 Patients with Rheumatologic Diseases

Krasimir Kraev[1*], Norman Gaylis[2], Tamar Brionez[3], Guillermo Valenzuela[4], Atul Singha[5], Jane Box[6], Lisa Guerrettaz[7], Heather Raymon[7], Michael Saddekni[7], Nick Veomett[7], Feng Xu[7], Subhashis Banerjee[7]

1. University Hospital for Active Treatment "St. George", clinic of Rheumatology, Plovdiv, Bulgaria
2. Arthritis & Rheumatic Disease Specialties, Aventura, FL
3. Advanced Rheumatology of Houston, The Woodlands, TX,
4. Integral Rheumatology & Immunology Specialists and IRIS Research and Development, Plantation, FL
5. Southwest Rheumatology Research, Mesquite, TX
6. Carolina Specialty Care, Statesville, NC
7. Artiva Biotherapeutics, San Diego, CA

*** Correspondence:**

Krasimir Kraev
University Hospital for Active Treatment "St. George", clinic of Rheumatology
Plovdiv, Bulgaria
Email: kkraev@hotmail.com

Abstract

Background: Deep B-cell depletion with CAR T cells can produce durable responses in immune-mediated diseases but carries important safety and logistical limitations. AB-101 is a non-genetically modified, allogeneic, off-the-shelf, cryopreserved cord-blood-derived NK cell therapy that, combined with rituximab, may achieve deep B-cell depletion without CAR T-associated toxicities. We report Phase 2a basket study results (NCT06991114) from 31 patients with refractory rheumatoid arthritis (RA), Sjögren disease (SjD), or systemic sclerosis (SSc), with ≥3 months

Received: Nov 6th, 2026
Accepted: Nov 20th, 2026
Published: Nov 25th, 2026
Copyright: © 2026 by the authors.
License: Bulgarian Society for Rheumatology.
This is an open access article distributed under the terms of the Creative Commons Attribution (CC BY) license.

follow-up as of April 3, 2026. **Objectives:** To evaluate clinical activity and safety of AB-101 plus rituximab following lymphocyte conditioning. **Methods:** Patients received outpatient low-dose cyclophosphamide and fludarabine conditioning for 3 days, followed by AB-101 (3 doses, 7 days apart) and rituximab (2 doses, 2 weeks apart). **Results:** In RA (n=15), baseline disease activity was high (mean CDAI 50.7; DAS28-ESR 7.4). At 6 months (n=7), mean swollen and tender joint counts decreased 73% and 67%, respectively; 71% achieved ACR50. Mean CDAI and DAS28-ESR changes were -36.8 and -2.6. In SjD (n=11), baseline mean ClinESSDAI and ESSPRI were 16.1 and 8.0. At 6 months (n=7), mean changes were -8.6 and -3.0; 86% met ClinESSDAI and 57% ESSPRI response criteria. Stimulated salivary flow improved by 0.76 mL/min. In SSc (n=5), baseline mean mRSS was 19.8. At 6 months (n=4), mRSS improved by 9.5 points; 100% achieved rCRISS25 and 50% rCRISS50. Across indications, PtGA improved 52% and FACIT-F by 7.2 points at 6 months. No patients discontinued for adverse events or lack of efficacy, and no CRS, ICANS, or hypogammaglobulinemia occurred. **Conclusions:** AB-101 plus rituximab produced rapid, substantial clinical improvements across RA, SjD, and SSc, with outpatient administration and no observed CAR T-associated toxicities. These findings support further evaluation of this scalable approach to deep B-cell depletion.

Table 1. Baseline Patient Demographics and Disease Characteristics

	RA (n=15)	SjD (n=11)	SSc (n=5)
Age, y Mean (SD)	53.9 (11.36)	53.6 (14.66)	54.2 (12.85)
Female, n (%)	15 (100.0%)	11 (100.0%)	2 (40.0%)
Race, n (%)			
White	11 (73.3%)	9 (81.8%)	5 (100.0%)
Black	4 (26.7%)	2 (18.2%)	0 (0.0%)
Disease Duration, y Mean (SD)	13.3 (10.98)	12.2 (10.46)	4.1 (2.96)
Disease Activity, Mean (SD)	CDAI 50.7 (13.6) DAS28-ESR 7.4 (0.74) SJC 15.7 (7.39) TJC 21.5 (5.38)	ClinESSDAI 16.1 (3.94) ESSPRI 8.0 (1.36) SSF (mL/min) 0.65 (0.49)	mRSS 19.8 (7.85)

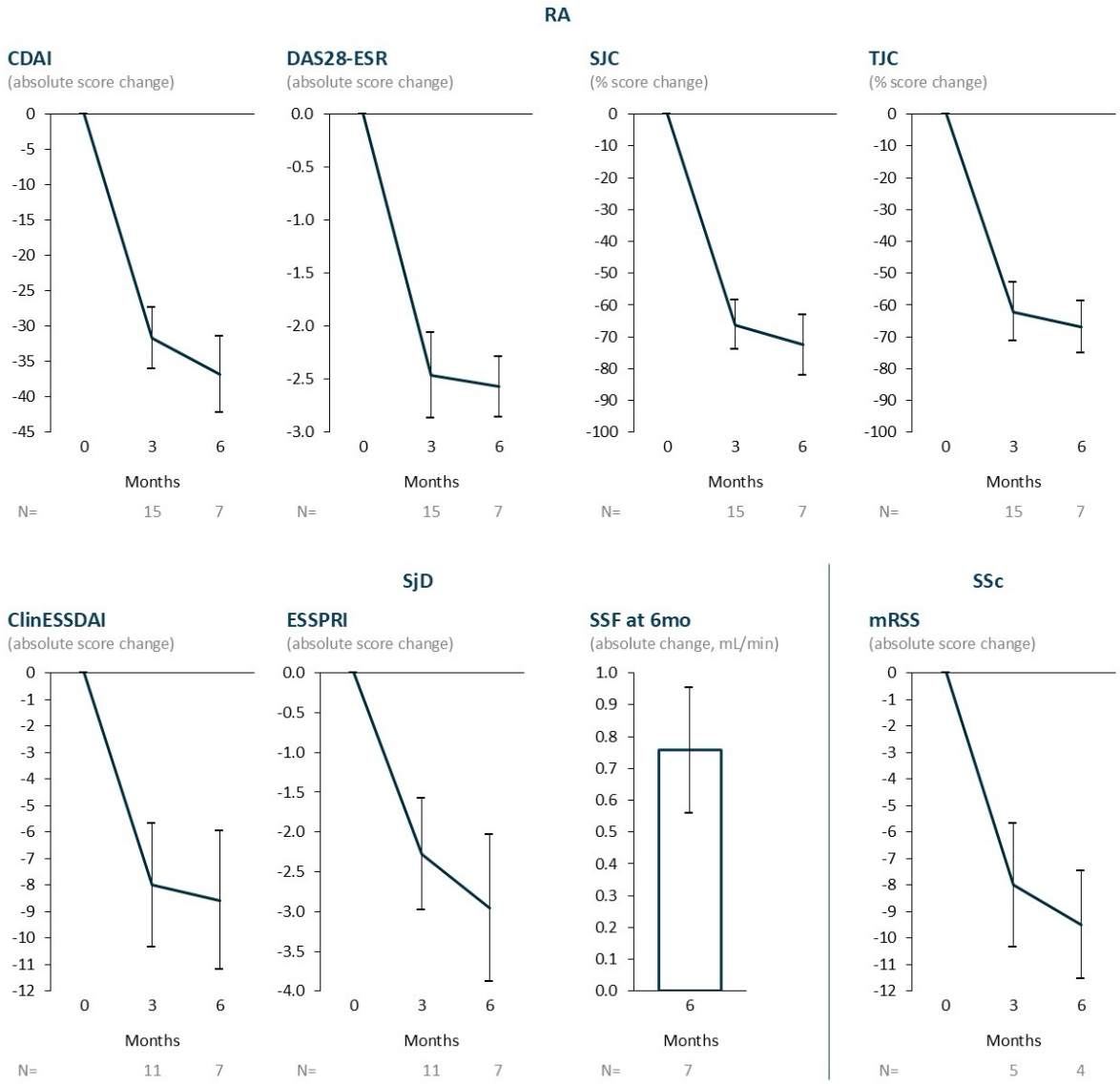

Figure 1. Change from Baseline (Mean ± SEM) for Clinical Measures in RA, SjD, and SSc Patients.

Keywords: NK cell therapy, rituximab, rheumatic diseases

AB-101 – алогенна NK-клетъчна терапия за амбулаторно приложение в комбинация с ритуксимаб: висока клинична ефективност, сравнима с автоложната CAR T-клетъчна терапия, при 31 пациенти с ревматологични заболявания

Резюме

Въведение: Дълбокото изчерпване на В-клетките с CAR T клетки може да доведе до трайни отговори при имунно-медиирани заболявания, но носи важни ограничения по отношение на безопасността и логистиката. AB-101 е негенетично модифицирана, алогенна, готова за употреба, криоконсервирана NK клетъчна терапия, получена от кръв от пъпна връв, която, комбинирана с ритуксимаб, може да постигне дълбоко изчерпване на В-клетките без токсичност, свързана с CAR T. Докладваме резултатите от фаза 2a кошница проучване (NCT06991114) от 31 пациенти с рефрактерен ревматоиден артрит (RA), болест на Сьогрен (SjD) или системна склероза (SSc), с проследяване ≥3 месеца към 3 април 2026 г. **Цели:** Да се оцени клиничната активност и безопасността на AB-101 плюс ритуксимаб след лимфоцитно кондициониране. **Методи:** Пациентите са получавали амбулаторно ниска доза циклофосфамид/флударабин в продължение на 3 дни, последвано от AB-101 (3 дози, през 7 дни) и ритуксимаб (2 дози, през 2 седмици). **Резултати:** При ревматоиден артрит (n=15), изходната активност на заболяването е била висока (среден CDAI 50,7; DAS28-ESR 7,4). На 6 месеца (n=7), средният брой на подутите и болезнени стави е намалял съответно със 73% и 67%; 71% са постигнали ACR50. Средните промени в CDAI и DAS28-ESR са били -36,8 и -2,6. При SjD (n=11), средните изходни стойности на ClinESSDAI и ESSPRI са били 16,1 и 8,0. На 6 месеца (n=7), средните промени са били -8,6 и -3,0; 86% отговарят на критериите за отговор на ClinESSDAI и 57% на ESSPRI. Стимулираният поток на слюнка се е подобрил с 0,76 mL/min. При SSc (n=5), средната стойност на mRSS на изходното ниво е била 19,8. На 6 месеца (n=4), mRSS се е подобрила с 9,5 точки; 100% са постигнали rCRISS25, а 50% rCRISS50. При всички показания, PtGA се подобри с 52%, а FACIT-F със 7,2 точки на 6-ия месец. Нито един пациент не е прекратил лечението поради нежелани реакции или липса на ефикасност, и не са наблюдавани CRS, ICANS или хипогамаглобулинемия. **Заключение:** AB-101 плюс ритуксимаб доведоха до бързи, значителни клинични подобрения при ревматоиден артрит, синдром на Диабет и системна склероза, с амбулаторно приложение и без наблюдавани токсичности, свързани

с CAR T. Тези открития подкрепят по-нататъшна оценка на този мащабируем подход към дълбоко изчерпване на B-клетките.

Ключови думи: NK клетъчна терапия, ритуксимаб, ревматични заболявания

Rheumatology (BULGARIA)
Journal of Bulgarian Society for Rheumatology
Volume 34, Issue S2, 2026

The Impact of the Physician-Patient Relationship on Psychological Well-Being and Treatment Adherence in Rheumatic Diseases

Alexander Milanov[1,2]

1. Association of Patients Active in Healthcare, Sofia, Bulgaria
2. Center for Clinical Psychology, Psycho-Oncology and Psychosomatics, Acibadem City Clinic UMBAL Tokuda, Sofia, Bulgaria

*** Correspondence:**

Alexander Milanov
Center for Clinical Psychology, Psycho-Oncology and Psychosomatics, Acibadem City Clinic UMBAL Tokuda
Sofia, Bulgaria
Email: alex@amilanov.org

Abstract

Rheumatic diseases often have a chronic course and an impact that extends beyond the physical manifestations of the disease. Pain, fatigue, functional limitations, and uncertainty related to disease progression and treatment may be associated with a significant psychological burden and may influence how patients perceive their illness and engage in the therapeutic process. This narrative review examines the physician-patient relationship as an essential component of comprehensive care in rheumatic diseases, focusing on psychological well-being, trust, shared decision-making, and treatment adherence. Evidence from the scientific literature indicates that patients and physicians may differ substantially in their assessment of the disease. While clinical assessment is primarily based on disease activity and objective manifestations, the patient's experience encompasses pain, fatigue, functional limitations, fears, and the psychological and social consequences of the disease. Effective communication and a therapeutic partnership provide an opportunity to integrate these different perspectives. Trust, understanding of individual needs and preferences, and patient involvement in decision-making may contribute to the development of a realistic and acceptable treatment plan. Non-adherence should be considered not only as an individual patient behavior but also in the context

Received: Nov 6th, 2026
Accepted: Nov 20th, 2026
Published: Nov 25th, 2026
Copyright: © 2026 by the authors.
License: Bulgarian Society for Rheumatology.
This is an open access article distributed under the terms of the Creative Commons Attribution (CC BY) license.

of beliefs about the disease and its treatment, psychological well-being, health literacy, and the social environment. The biopsychosocial approach positions the patient as an active participant in treatment. Recognition of psychological and social factors, effective communication, and timely involvement of appropriate professionals can complement medical care and support the long-term management of chronic disease.

Keywords: rheumatic diseases, physician-patient relationship, treatment adherence, psychological well-being, shared decision-making, biopsychosocial approach

Влиянието на връзката с лекаря върху психичното благополучие и придържането към лечението при ревматологичните заболявания

Резюме

Ревматологичните заболявания често имат хроничен ход и въздействие, което надхвърля физическите прояви на болестта. Болката, умората, функционалните ограничения и несигурността, свързана с развитието на заболяването и лечението, могат да бъдат свързани със значимо психологично бреме и да повлияят върху начина, по който пациентът възприема заболяването и участва в терапевтичния процес. Настоящият наративен обзор разглежда връзката лекар–пациент като съществен компонент на комплексната грижа при ревматологичните заболявания, с фокус върху психичното благополучие, доверието, споделеното вземане на решения и придържането към лечението. Данните от научната литература показват, че оценките на пациента и лекаря за заболяването могат съществено да се различават. Докато клиничната оценка се основава предимно на активността и обективните прояви на заболяването, преживяването на пациента включва болката, умората, функционалните ограничения, страховете и психологичните и социалните последствия от болестта. Ефективната комуникация и терапевтичното партньорство създават възможност тези различни перспективи да бъдат интегрирани. Доверието, разбирането на индивидуалните потребности и предпочитания и участието на пациента във вземането на решения могат да подпомогнат изграждането на реалистичен и приемлив терапевтичен план. Непридържането към лечението следва да бъде разглеждано не само като индивидуално поведение, а и в контекста на убежденията относно заболяването и терапията, психичното състояние, здравната

грамотност и социалната среда. Биопсихосоциалният подход поставя пациента като активен участник в лечението. Разпознаването на психологичните и социалните фактори, качествената комуникация и своевременното включване на подходящи специалисти могат да допълнят медицинската грижа и да подкрепят дългосрочното управление на хроничното заболяване.

Ключови думи: ревматологични заболявания, връзка лекар–пациент, придържане към лечението, психично благополучие, споделено вземане на решения, биопсихосоциален подход

Rheumatology (BULGARIA)
Journal of Bulgarian Society for Rheumatology
Volume 34, Issue S2, 2026

When the Diagnosis Seems Obvious: What Are We Missing?

Krasimir Kraev[1]*

1. University Hospital for Active Treatment "St. George", Clinic of Rheumatology, Plovdiv, Bulgaria

*** Correspondence:**

Krasimir Kraev
University Hospital for Active Treatment "St. George", Clinic of Rheumatology
Plovdiv, Bulgaria

Abstract

Background: Inflammatory arthritis accompanied by psoriatic skin lesions may strongly suggest psoriatic arthritis, particularly when initial laboratory evaluation shows no evidence of muscle involvement. However, an evolving phenotype may challenge an apparently coherent diagnosis and require repeated diagnostic reassessment. **Case presentation**: A 48-year-old woman presented with inflammatory polyarthralgia involving the small joints of the hands, wrists, knees and lumbar spine, prolonged morning stiffness, and erythematous-squamous lesions affecting the elbows and palms. Skin biopsy confirmed psoriasis vulgaris, and the patient fulfilled CASPAR criteria for psoriatic arthritis. Creatine kinase (CK) was routinely monitored during the early disease course and remained normal. Secukinumab was therefore initiated, but clinical response was unsatisfactory. During follow-up, the phenotype changed. Progressive scaling and fissuring of the hands resembling "mechanic's hands," proximal muscle weakness, and elevation of muscle enzymes developed. CK subsequently increased markedly, reaching 9,364 U/L, accompanied by elevated AST and ALT. Muscle biopsy demonstrated inflammatory myopathy. Immunological testing revealed ANA 1:640 with a fine-speckled pattern and strongly positive anti-Jo-1 antibodies (>200 RU/mL). High-dose corticosteroids resulted in substantial clinical and biochemical improvement, and azathioprine was introduced as a steroid-sparing agent. Corticosteroid reduction was subsequently followed by disease flare and

Received: Nov 6th, 2026
Accepted: Nov 20th, 2026
Published: Nov 25th, 2026
Copyright: © 2026 by the authors.
License: Bulgarian Society for Rheumatology.
This is an open access article distributed under the terms of the Creative Commons Attribution (CC BY) license.

significant functional impairment. Later, CK normalized or remained minimally elevated despite persistent musculoskeletal symptoms and functional limitation. **Conclusion:** This case illustrates how an initially well-supported diagnosis may become misleading as the clinical phenotype evolves. Histologically confirmed psoriasis, fulfillment of CASPAR criteria, and initially normal CK made psoriatic arthritis a plausible diagnosis. The subsequent development of mechanic's hands, proximal weakness, marked hyperCKemia, anti-Jo-1 positivity, and inflammatory muscle histology required fundamental diagnostic reassessment. The key lesson is that diagnoses should remain dynamic: new or discordant findings should prompt reconsideration, even when the original diagnosis was supported by objective evidence.

Keywords: psoriatic arthritis, idiopathic inflammatory myopathy

Когато диагнозата изглежда очевидна: какво ни липсва?

Резюме

Въведение: Възпалителният артрит, придружен от псориатични кожни лезии, може да подскаже псориатичен артрит, особено когато първоначалната лабораторна оценка не показва данни за мускулно засягане. Въпреки това, развиващият се фенотип може да оспори привидно последователна диагноза и да изисква повторна диагностична преоценка. **Представяне на случая:** 48-годишна жена се представи с възпалителна полиартралгия, засягаща малките стави на ръцете, китките, коленете и лумбалната част на гръбначния стълб, продължителна сутрешна скованост и еритематозно-сквамозни лезии, засягащи лактите и дланите. Кожната биопсия потвърди псориазис вулгарис и пациентката отговаря на критериите на CASPAR за псориатичен артрит. Креатин киназата (CK) беше рутинно наблюдавана по време на ранния ход на заболяването и остана нормална. Поради това беше започнато лечение със секукинумаб, но клиничният отговор беше незадоволителен. По време на проследяването фенотипът се промени. Развиха се прогресивно люцене и напукване на ръцете, наподобяващи „ръце на механик“, слабост на проксималните мускули и повишени мускулни ензими. Впоследствие креатин киназата (КК) се повиши значително, достигайки 9 364 U/L, придружено от повишени AST и ALT. Мускулната биопсия демонстрира възпалителна миопатия. Имунологичното изследване разкри ANA 1:640 с финопесърен модел и силно позитивни анти-Jo-1 антитела (>200 RU/mL). Високите дози

кортикостероиди доведоха до значително клинично и биохимично подобрение и азатиоприн беше въведен като стероидо-съхраняващо средство. Намаляването на кортикостероидите впоследствие беше последвано от обостряне на заболяването и значително функционално увреждане. По-късно КК се нормализира или остава минимално повишена, въпреки персистиращите мускулно-скелетни симптоми и функционалното ограничение. **Заключение:** Този случай илюстрира как първоначално добре подкрепената диагноза може да стане подвеждаща с развитието на клиничния фенотип. Хистологично потвърденият псориазис, изпълнението на критериите на CASPAR и първоначално нормалната креатинин-киназа (КК) правят псориатичния артрит правдоподобна диагноза. Последващото развитие на синдром на механичните ръце, проксимална слабост, изразена хиперККемия, анти-Jo-1 позитивност и хистология на възпалителните мускули изискват фундаментална диагностична преоценка. Ключовият урок е, че диагнозите трябва да останат динамични: новите или несъответстващи находки трябва да подтикнат към преразглеждане, дори когато първоначалната диагноза е била подкрепена от обективни доказателства.

Ключови думи: псориатичен артрит, идиопатични инфламаторни миопатии

Rheumatology (BULGARIA)
Journal of Bulgarian Society for Rheumatology
Volume 34, Issue S2, 2026

Leukocytoclastic Vasculitis and Migratory Arthritis – the Other Face of Crohn's Disease

Lili Mekenyan[1]*, Kaloyan Kolev[1], Dimitar Kolev[1], Rositsa Karalilova[1]

1. Department of Rheumatology, University Hospital "Kaspela"; Department of Propedeutics of Internal Diseases, Medical University – Plovdiv, Plovdiv, Bulgaria

*** Correspondence:**

Lili Mekenyan
Department of Rheumatology, University Hospital "Kaspela"; Department of Propedeutics of Internal Diseases, Medical University – Plovdiv
Plovdiv, Bulgaria

Abstract

Introduction: Crohn's disease (CD) can be associated with various extraintestinal manifestations; in rare cases, these precede gastrointestinal symptoms and may mimic systemic vasculitis. While cutaneous and musculoskeletal manifestations are well recognized, the combination of leukocytoclastic vasculitis and migratory polyarthritis as the initial clinical presentation poses a diagnostic challenge. **Case presentation:** We present the clinical case of a 65-year-old female patient with long-standing bronchial asthma who developed acute palpable purpura with bullous and necrotic lesions on the lower extremities, accompanied by migratory polyarthritis. A skin biopsy revealed leukocytoclastic vasculitis. Elevated acute-phase reactants, hypoproteinemia, and hypoalbuminemia were observed. Tests for ANCA, rheumatoid factor, anti-CCP, and cryoglobulins were negative; there was no evidence of anemia or eosinophilia. Given the presence of asthma and vasculitis, eosinophilic granulomatosis with polyangiitis was initially considered; however, the absence of eosinophilia and other characteristic clinical findings does not support the diagnosis. During the course of the disease, abdominal pain and diarrhea developed. Computed tomography of the abdomen and pelvis revealed inflammatory changes in the ileocecal region, as well as fluid collections in the adjacent area and the pelvic cavity. Due to significantly elevated CA-125 levels (>300

Received: Nov 6th, 2026
Accepted: Nov 20th, 2026
Published: Nov 25th, 2026
Copyright: © 2026 by the authors.
License: Bulgarian Society for Rheumatology.
This is an open access article distributed under the terms of the Creative Commons Attribution (CC BY) license.

U/mL), the imaging findings were further evaluated, revealing no evidence of a space-occupying lesion in the pelvis. The combination of palpable purpura, migratory polyarthritis, and newly developed abdominal symptoms broadens the differential diagnostic spectrum and places IgA vasculitis among the possible diagnoses. Subsequent endoscopic examination reveals changes characteristic of Crohn's disease involving the terminal ileum. **Conclusion:** This case highlights the diagnostic complexity encountered in patients where extraintestinal manifestations precede typical gastrointestinal symptoms. The presence of cutaneous vasculitis and joint syndrome necessitates a broad differential diagnosis, encompassing both primary systemic vasculitides and vasculitic manifestations associated with other immune-mediated conditions, including inflammatory bowel diseases such as Crohn's disease.

Keywords: leukocytoclastic vasculitis, Crohn’s disease

Левкоцитокластичен васкулит и мигриращ артрит – другото лице на болестта на crohn

Резюме

Въведение: Болестта на Crohn (БК) може да бъде асоциирана с разнообразни извънчревни прояви, които в редки случаи предшестват гастроинтестиналната симптоматика и могат да имитират системен васкулит. Сред тях кожните и мускулно-скелетните прояви са добре познати, но съчетанието на левкоцитокластичен васкулит и мигриращ полиартрит като дебютна клинична манифестация е диагностично предизвикателство. **Представяне на случая:** Представяме клиничен случай на 65-годишна пациентка с дългогодишна бронхиална астма, която развива остро палпируема пурпура с булозни и некротични лезии по долни крайници, съчетани с мигриращ полиартрит. Кожната биопсия показва левкоцитокластичен васкулит. Установяват се повишени острофазови показатели, хипопротеинемия и хипоалбуминемия. ANCA, ревматоиден фактор, anti-CCP и криоглобулини са отрицателни, липсва анемичен синдром и еозинофилия. Поради наличието на астма и васкулит първоначално е обсъждана еозинофилна грануломатоза с полиангиит, но липсата на еозинофилия и други характерни клинични данни не подкрепя диагнозата. В хода на заболяването се появяват абдоминални болки и диарични изхождани. Компютърната томография на корем и малък таз установява възпалителни промени в илеоцекалната област, течни колекции - по съседство и в кухината

на малкия таз. Поради значимо повишен CA-125 (>300 U/mL) образната находка е допълнително оценена, без данни за пространствозаемащ процес в малкия таз. Комбинацията от палпируема пурпура, мигриращ полиартрит и новопоявилата се абдоминална симптоматика разширява диференциално-диагностичния спектър и поставя IgA васкулит сред възможните диагнози. Последващото ендоскопско изследване демонстрира характерни за болестта на Crohn промени с ангажиране на терминалния илеум. **Заключение:** Този случай подчертава диагностичната сложност при пациенти, при които извънчревните прояви предшестват типичните гастроинтестинални симптоми. Наличието на кожен васкулит и ставен синдром налага широко диференциално-диагностично мислене, включващо както първични системни васкулити, така и васкулитни прояви в контекста на други имуномедиирани заболявания, включително възпалителни чревни заболявания като болестта на Crohn.

Ключови думи: левкоцитокласичен васкулит, болест на Крон

Rheumatology (BULGARIA)
Journal of Bulgarian Society for Rheumatology
Volume 34, Issue S2, 2026

Anti-Centromeral Antibodies Associated Digital Gangrene in the Absence of Systemic Disease – a Clinical Case Report

Lyatif Kodzhaahmed[1]

1. Rheumatology Clinic, UMHAT Kaspela, Plovdiv, Bulgaria

*** Correspondence:**

Lyatif Kodzhaahmed
Rheumatology Clinic, UMHAT Kaspela
Plovdiv, Bulgaria
Email: l.kodzhaahmed@gmail.com
ORCID: 0009-0001-3196-4190

Abstract

Introduction: Digital gangrene is a common finding in progressive systemic sclerosis (SSc), where digital ulcerations are not only part of the clinical presentation but also a diagnostic criterion. Anticentromeric antibodies (ACA) are closely associated with SSc, especially with the limited cutaneous form of the disease. Digital gangrene in a patient with a positive test for ACA but without Raynaud's phenomenon or other clinical features of SSc is a rare occurrence. **Case presentation:** We present such a case and its successful treatment with prostaglandin E. Due to the insufficient effect of the initiated treatment with corticosteroids and heparin and the expressed concern for progression by the patient, a joint decision was made to try treatment with prostacyclin. Therapy with intravenous iloprost (20 μg/hour for 3 hours for five consecutive days) was started, followed by a second identical course 30 days later. After treatment, the ischemic changes stabilized, the area of necrosis was clearly limited and no further tissue loss occurred, and the affected finger subsequently showed progressive healing. **Conclusion:** The case presented in this way is among a rare group of vascular pathologies with positive immunology, but without clinical manifestations supporting another systemic disease. The possibility of arteritis and the immunological finding being incidental, although highly

Received: Nov 6th, 2026
Accepted: Nov 20th, 2026
Published: Nov 25th, 2026
Copyright: © 2026 by the authors.
License: Bulgarian Society for Rheumatology.
This is an open access article distributed under the terms of the Creative Commons Attribution (CC BY) license.

positive, cannot be ruled out. This makes the diagnosis and choice of therapy very difficult. Timely treatment with immunosuppressive therapy or vasodilators can protect the patient from permanent disability, therefore it is of particular importance for clinicians to be familiar with such atypical cases.

Keywords: anti-centromere antibodies, systemic sclerosis

Анти-центромерни антитела асоциирана гангрена на пръст при липса на системно заболяване – доклад по клиничен случай

Резюме

Въведение: Гангрената на пръстите е често явление при прогресивна системна склероза (SSc), където дигиталните улцераци са не само част от кличната изява, но и диагностичен критерий. Антицентромерните антитела (ACA) са тясно свързани със SSc, особено с ограничената кожна форма на заболяването. Гангрената на пръстите при пациент с положителен тест за ACA, но без феномен на Рейно или други клинични белези на SSc, е рядко явление. Представяме ви такъв случай и успешното му лечение с простагландин Е. **Представяне на случая:** 56-годишен мъж постъпва в клиниката с изява на силна болка, промяна в цвета и некроза на върха на четвъртия пръст на дясната ръка. Пациентът е насочен от съдов хирург след като са отхвърлени други чести причини за съдовата патология като емболизъм и болест на Бюргер. Пациентът няма анамнеза за феномен на Рейно и липсват клинични данни за склеродактилия, телеангиектазии, калциноза или други белези на PSS. Капиляроскопията е с нормални резултати. Лабораторните изследвания показват позитивиране на антинуклеарни антитела (ANA) и ACA. Пациентът не покрива критерии за PSS, в частност лимитирана кожна форма (lcSSc) или Raynaud's Phenomenon, Anticentromere Antibodies and Digital Necrosis (RACAND). Поради недостатъчен ефект от инициираното лечение с кортикостероиди и хепарин и изказното опасение за прогресиране от пациента беше взето съвместно решение за опит за лечение с простациклин. Беше започната терапия с интравенозен илопрост (20 μg/час за 3 часа в продължение на пет последователни дни), последвано от втори идентичен курс 30 дни по-късно. След лечението исхемичните промени се стабилизират, зоната на некроза се ограничава ясно и не настъпва по-нататъшна загуба на тъкан като впоследствие

засегнатият пръст показва прогресивно заздравяване. **Заключение:** Така представен случаят се нарежда сред рядка група от съдови патологии с позитивна имунология, но без клинична изява в подкрепа на друго системно заболяване. Не се изключва и възможността да се касае се артериит и имунологичната находка да е случайна, макар и високо позитивна. Това прави диагностицирането и избора на терапия много труден. Навременното лечение с имуносупресивна терапия или съдоразширяващи медикаменти може да предпази пациента от трайна инвалидизация, поради което е от особено значение клиницистите да са запознати с подобни атипични случаи.

Ключови думи: анти-центромерни антитела, системна склероза

Rheumatology (BULGARIA)
Journal of Bulgarian Society for Rheumatology
Volume 34, Issue S2, 2026

Could Hyperuricemia Destroy the Heart? A Rare Case of Tophaceous Aortic Valve: A Case-Based Review

G. Stoitsev[1], S. Petrov[2], B. Penev[3*], V. Gegouskov[1, 4]

1. Department of Cardiac Surgery, St. Anna University Hospital, Sofia, Bulgaria
2. Department of Histopathology, St. Anna University Hospital, Sofia, Bulgaria
3. Rheumatology Department, Sofiamed University Hospital, Sofia, Bulgaria
4. Medical University, Pleven, Bulgaria

*** Correspondence:**

B. Penev
Rheumatology Department, Sofiamed University Hospital
Sofia, Bulgaria

Abstract

Background: Hyperuricemia and gout are known cardiovascular risk factors, but monosodium urate (MSU) crystal deposition (tophi) on cardiac valves is rarely reported. The precise link between hyperuricemia and structural heart valve disease requires investigation to determine if tophi can cause severe valvular dysfunction. **Case presentation:** A 56-year-old male with poorly controlled gout presented with heart failure, severe mitral regurgitation, and moderate aortic regurgitation. He underwent a double mechanical valve replacement. While macroscopically resembling standard calcification, histopathological evaluation using De Galantha's stain revealed a granuloma with an MSU crystalline core on the aortic valve, confirming rare tophaceous involvement. The patient stabilized by the six-month follow-up. **Discussion:** A systematic PubMed search identified only 10 documented cases of histologically proven tophaceous valves since 1873, mostly affecting the mitral valve. Conversely, modern dual-energy computed tomography (DECT) indicates cardiac valve MSU deposition occurs in up to 13.6% of gout patients. This discrepancy suggests routine histopathology frequently misidentifies MSU deposits as standard degenerative calcinosis. **Conclusion:** Valvular tophi are likely

Received: Nov 6th, 2026
Accepted: Nov 20th, 2026
Published: Nov 25th, 2026
Copyright: © 2026 by the authors.
License: Bulgarian Society for Rheumatology.
This is an open access article distributed under the terms of the Creative Commons Attribution (CC BY) license.

underestimated contributors to structural heart disease in patients with hyperuricemia. The growing body of DECT evidence and historical clinical cases demand increased diagnostic vigilance and targeted histopathological examination of excised cardiac valves.

Keywords: gout, hyperuricemia, tophi, valvular heart diseases, extraarticular urate deposits, tophaceous valve

Руши ли хиперурикемията сърцето? Аортна клапа с тофи: клиничен случай с литературен обзор

Резюме

Въведение: Хиперурикемията и подаграта са известни сърдечно-съдови рискови фактори, но отлагането на кристали от мононатриев урат (МНУ) под формата на тофи върху сърдечните клапи се съобщава извънредно рядко. Точната връзка между хиперурикемията и структурните заболявания на сърдечните клапи изисква допълнително изследване, за да се установи дали тофите могат да (съ)причинят тежка клапна дисфункция. **Представяне на случая:** 56-годишен мъж с несистемно контролирана подагра се представя със сърдечна недостатъчност, тежка митрална регургитация и умерена аортна стеноза и регургитация. След осъщественото механично клапно протезиране макроскопски лезията на клапата наподобява банален калцификат, но хистопатологичната оценка чрез оцветяване по De Galantha установява гранулом със сърцевина от кристали МНУ върху аортната клапа. На шестия месец от проследяването състоянието на пациента е стабилизирано. **Дискусия:** Систематично търсене в базата данни PubMed идентифицира само 10 документирани случая на хистологично доказани клапи с тофи от 1873 г. насам, като най-често се засяга митралната клапа. Същевременно съвременната двойноенергийна компютърна томография (ДЕКТ) показва, че отлагане на МНУ върху сърдечните клапи се наблюдава при до 13,6% от пациентите с подагра. Това несъответствие предполага, че при рутинното хистопатологично изследване отлаганията на МНУ често се диагностицират погрешно като стандартна дегенеративна калциноза. **Заключение**: Клапните тофи могат да са подценяван фактор, допринасящ за развитието на структурни сърдечни заболявания при пациенти с хиперурикемия. Нарастващият обем от ДЕКТ данни и историческите клинични случаи предполагат повишено внимание и целенасочено хистопатологично изследване на ексцизираните сърдечни клапи.

Ключови думи: подагра, хиперурикемия, тофи, клапни сърдечни заболявания, извънставни уратни отлагания, клапа с тофи

Rheumatology (BULGARIA)
Journal of Bulgarian Society for Rheumatology
Volume 34, Issue S2, 2026

Unstable Cervical Spine Fracture in a Patient with Advanced Ankylosing Spondylitis

J. Stankova[1]*, S. Naydenova[1], Y. Stoycheva[1,2], S. Emin[1], Vl. Boyadzhieva[1,3], N. Stoilov[1,3]

1. Department of Rheumatology, University Hospital "St. Ivan Rilski", Sofia, Bulgaria
2. Department of Occupational Diseases, Medical University – Sofia, Bulgaria
3. Department of Internal Medicine, Faculty of Medicine, Medical University – Sofia, Bulgaria

*** Correspondence:**

J. Stankova
Department of Rheumatology, University Hospital "St. Ivan Rilski"
Sofia, Bulgaria

Abstract

Introduction: Ankylosing spondylitis (AS) is a chronic inflammatory disease characterized by progressive structural damage, including syndesmophyte formation, ligamentous ossification, and ankylosis of the axial skeleton. The resulting rigid spine, particularly in the presence of osteoporosis, is predisposed to unstable fractures, even following low-energy trauma. **Case presentation:** We present a 64-year-old HLA-B27-positive man with AS diagnosed in 2020, bilateral grade IV sacroiliitis, advanced axial and peripheral joint involvement, bilateral total hip arthroplasties, and osteoporosis. Biologic therapy had previously been planned following evaluation of anemia; however, the patient discontinued follow-up and remained without disease-modifying treatment. He was admitted with severe cervical pain, a fixed flexion deformity, and a history of low-energy trauma approximately one month earlier. Laboratory investigations demonstrated marked inflammatory activity. Cervical radiography revealed an unstable C6 fracture with displacement of C5 relative to C6. Due to the substantial instability and risk of secondary neurological deterioration, the patient was urgently transferred for

Received: Nov 6th, 2026
Accepted: Nov 20th, 2026
Published: Nov 25th, 2026
Copyright: © 2026 by the authors.
License: Bulgarian Society for Rheumatology.
This is an open access article distributed under the terms of the Creative Commons Attribution (CC BY) license.

neurosurgical management. Subsequent chest radiography revealed imaging demonstrated additional fractures of the posterior arches of the seventh, eighth, and ninth ribs of recent onset. Magnetic resonance imaging confirmed the cervical fracture with kyphotic deformity and revealed changes suspicious for spondylodiscitis. Microbiological examination of the intraoperative material was performed, with no infectious pathogen isolated..Intraoperatively, severe instability with disruption of the anterior and posterior longitudinal ligaments and compression of adjacent neural structures was confirmed. C5–C6 and C6–C7 microdiscectomy, C6 corpectomy with neural decompression, and C5–C7 spinal fusion were performed. The postoperative course was favorable, without new neurological deficits, and the patient was successfully mobilized and discharged in good general condition. **Conclusion:** This case highlights the severe complications of advanced AS and emphasizes the importance of early recognition of spinal fractures, even after minor trauma, and prompt multidisciplinary management.

Keywords: ankylosing spondylitis, unstable cervical fracture, ankylosed spine, osteoporosis, spondylodiscitis, neurosurgical treatment

Нестабилна фрактура на шийния отдел на гръбначния стълб при пациент с напреднал анкилозиращ спондилит

Резюме

Въведение: Анкилозиращият спондилит (АС) е хронично възпалително заболяване, при което прогресиращото структурно увреждане води до образуване на остеофити, лигаментарна осификация и анкилоза на аксиалния скелет. Формираният ригиден гръбначен стълб, особено при съпътстваща остеопороза, е предразположен към нестабилни фрактури дори след нискоенергийна травма. **Представяне на случая:** Представяме 64-годишен HLA-B27-позитивен мъж с АС, диагностициран през 2020 г., с двустранен сакроилиит IV рентгенографски стадий, напреднало аксиално и ставно ангажиране, двустранно ендопротезирани тазобедрени стави и остеопороза. При предходна хоспитализация е планирано започване на биологична терапия след уточняване на анемичен синдром. Поради нисък комплайънс пациентът по собствена преценка самоволно преустановява проследяването и остава без болест-модифициращо лечение. Хоспитализира се в Клиниката по ревматология с интензивна цервикалгия, фиксирана флексионна деформация на шийния отдел като съобщава за

нискоенергийно падане преди около месец. Установяват се лабораторни данни за активно възпаление, проведената рентгенография установява нестабилна фрактура на С6 с дислокация на С5 спрямо С6. След спешна неврохирургична консултация, предвид нестабилността и риска от вторично неврологично увреждане, пациентът е незабавно преведен в Клиника по неврохирургия за оперативно лечение. При последващото образно уточняване допълнително се установяват и фрактури на задни ребрени дъги 7, 8, 9 с неголяма давност. Проведена МРТ нативно и с контраст потвърждава фрактурата с кифотична деформация, както и промени, суспектни за спондилодисцит. В условията на изразен възпалителен синдром е проведено микробиологично изследване на интраоперативен материал, без изолиран инфекциозен причинител. Интраоперативно се потвърждава тежката нестабилност с разкъсване на предния и задния надлъжен лигамент и компресия върху прилежащите нервни структури. Извършени са микродискектомия на С5-С6 и С6-С7, корпектомия на С6 с декомпресия на невралните структури и вертебродеза С5-С7. Постоперативния период протича благоприятно, без нововъзникнал неврологичен дефицит, с успешно раздвижване и изписване в добро общо състояние. **Заключение:** Случаят демонстрира тежките последствия от прогресирал АС при прекъснато проследяване и подчертава необходимостта от висока диагностична бдителност за нестабилни фрактури и своевременно мултидисциплинарно поведение.

Ключови думи: анкилозиращ спондилит, нестабилна шийна фрактура, анкилозиран гръбначен стълб, остеопороза; спондилодисцит; неврохирургично лечение

Rheumatology (BULGARIA)
Journal of Bulgarian Society for Rheumatology
Volume 34, Issue S2, 2026

CLIPPERS Syndrome: A Therapeutic Challenge and the Role of Rituximab in Disease Management

J. Stankova[1]*, Y. Stoycheva[1,2], S. Emin[1], S. Naydenova[1], V. Gergelcheva[3,4], N. Stoilov[1,5], Vl. Boyadzhieva[1,5]

1. Clinic of Rheumatology, University Hospital "St. Ivan Rilski", Sofia, Bulgaria
2. Department of Occupational Diseases, Medical University – Sofia, Bulgaria
3. Clinic of Neurology, University Hospital "Sofiamed", Sofia, Bulgaria
4. Department of Neurology, Sofia University "St. Kliment Ohridski", Sofia, Bulgaria
5. Department of Internal Medicine, Faculty of Medicine, Medical University – Sofia, Bulgaria

*** Correspondence:**

J. Stankova
Clinic of Rheumatology, University Hospital "St. Ivan Rilski"
Sofia, Bulgaria

Abstract

Introduction: CLIPPERS (chronic lymphocytic inflammation with pontine perivascular enhancement responsive to steroids) is a rare inflammatory disorder of the central nervous system, predominantly involving the pontocerebellar region and characterized by distinctive magnetic resonance imaging (MRI) findings. Diagnosis is challenging because of the absence of a specific biomarker and the need to exclude a broad range of mimicking disorders. The disease is characterized by a marked corticosteroid response and a high relapse rate; a systematic review of 140 patients reported relapses in 59.2% of cases. **Case presentation:** We present a 42-year-old man with symptom onset in 2015, initially presenting with sensory disturbances involving the face and tongue, followed by progressive cranial nerve involvement, including left-sided facial paresis with lagophthalmos, diplopia, and nystagmus, accompanied by vertigo and impaired coordination. Serial MRI examinations demonstrated bilateral

Received: Nov 6th, 2026
Accepted: Nov 20th, 2026
Published: Nov 25th, 2026
Copyright: © 2026 by the authors.
License: Bulgarian Society for Rheumatology.
This is an open access article distributed under the terms of the Creative Commons Attribution (CC BY) license.

lesions predominantly involving the pons, middle cerebellar peduncles, and cerebellar hemispheres. Cerebrospinal fluid analysis revealed mild pleocytosis and minimally elevated protein levels, without oligoclonal bands. Infectious, neoplastic, demyelinating, paraneoplastic, and other autoimmune diseases, as well as systemic and primary CNS vasculitis, were excluded. Behçet's disease was excluded following specialized evaluation in Turkey; HLA-B5 was negative. The characteristic clinical and radiological findings, exclusion of alternative diagnoses, and corticosteroid response supported the diagnosis of CLIPPERS. Corticosteroid therapy resulted in initial clinical improvement, followed by disease relapses upon dose reduction. Azathioprine 100 mg/day was subsequently added. Despite combined immunosuppression, disease activity persisted with subsequent clinical deterioration. In March 2026, high-dose intravenous methylprednisolone resulted in temporary clinical improvement, followed by a single intravenous cyclophosphamide pulse in April 2026. Due to persistent disease activity, B-cell depletion with rituximab was planned. **Conclusion:** This case highlights the diagnostic and therapeutic challenges of recurrent CLIPPERS. Rituximab may represent a promising steroid-sparing option in patients with persistent disease activity despite conventional immunosuppression; however, limited evidence warrants prolonged clinical and radiological follow-up.

Keywords: CLIPPERS, rituximab, corticosteroids, B-cell depletion, steroid-sparing therapy

Рецидивиращ CLIPPERS синдром: терапевтично предизвикателство и мястото на rituximab в лечението на болестта

Резюме

Въведение: CLIPPERS (хронично лимфоцитно възпаление с понтинно периваскуларно контрастно усилване, отговарящо на кортикостероиди) е рядко възпалително заболяване на централната нервна система с преимуществено понтоцеребеларно засягане с характерни магнитнорезонансни промени. Диагнозата е предизвикателна поради липсата на специфичен биомаркер и необходимостта от изключване на имитиращи заболявания. Характерни са отчетливият терапевтичен отговор към кортикостероиди и склонността към рецидивиране, като систематичен обзор на 140 пациенти установява рецидив при 59,2% от случаите. **Представяне на случая:** Представяме 42-годишен мъж с

начало на симптоматиката през 2015 г. със сетивни нарушения в областта на лицето и езика, последвани от прогресиращо засягане на черепномозъчни нерви, изявено с левостранна лицева пареза с лагофталм, диплопия и нистагъм, в съчетание със световъртеж и нарушение на координацията. Серийните магнитнорезонансни изследвания демонстрират двустранни лезии с преимуществено засягане на понса, средните малкомозъчни крачета и малкомозъчните хемисфери. Ликворното изследване е с лека плеоцитоза и минимално повишена белтъчна концентрация, без олигоклонални ленти. В хода на диагностичния процес са отхвърлени инфекциозни, неопластични, демиелинизиращи и паранеопластични заболявания, системни васкулити и първичен васкулит на ЦНС, както и други автоимунни заболявания. Обсъжданата болест на Бехчет е отхвърлена при специализирана оценка в Турция, HLA-B5 е отрицателен. Характерната клинико-образна картина, изключването на алтернативни диагнози и отчетливият кортикостероиден отговор обосновават диагнозата CLIPPERS. Кортикостероидното лечение води до първоначално клинично подобрение, но последващи рецидиви на болестта при редукция на дозата. Поради тази причина впоследствие към терапията е добавен азатиоприн 100мг/дн. Въпреки комбинираната имуносупресия заболяването запазва активност с последващо клинично влошаване. През март 2026 г. е проведен високодозов интравенозен пулс с Метилпреднизолон с временно клинично подобрение, а през април е приложен еднократно пулс с Циклофосфамид. Поради персистиращата активност е планирана B-клетъчна деплеция с rituximab. **Заключение:** Представеният случай илюстрира диагностичните и терапевтичните предизвикателства при рецидивиращ CLIPPERS синдром. Ритуксимаб представлява перспективна стероид-щадяща терапевтична възможност при персистираща активност въпреки конвенционална имуносупресия, но ограничените доказателства налагат продължително клинично и образно проследяване.

Ключови думи: CLIPPERS, rituximab, кортикостероиди, B-клетъчна деплеция, кортикостероид-съхраняваща терапия

Rheumatology (BULGARIA)
Journal of Bulgarian Society for Rheumatology
Volume 34, Issue S2, 2026

Pachydermoperiostosis (Touraine–Solente–Golé Syndrome) Diagnosed in Two Brothers with a Homozygous SLCO2A1 Variant: Familial Presentation with Joint and Gastrointestinal Involvement

Y. Stoycheva[1]*, J. Stankova[1], S. Emin[1], N. Stoilov[1,3], Vl. Boyadzhieva[1,3]

1. Clinic of Rheumatology, UMHAT "St. Ivan Rilski", Sofia, Bulgaria
2. Department of Occupational Diseases, Faculty of Medicine, Medical University – Sofia, Sofia, Bulgaria
3. Department of Internal Medicine, Faculty of Medicine, Medical University – Sofia, Sofia, Bulgaria

*** Correspondence:**

Y. Stoycheva
Clinic of Rheumatology, UMHAT "St. Ivan Rilski"
Sofia, Bulgaria

Abstract

Introduction: Primary hypertrophic osteoarthropathy, also known as pachydermoperiostosis or Touraine–Solente–Golé syndrome, is a rare inherited disorder caused by abnormalities in prostaglandin E2 metabolism. The typical phenotype includes pachydermia, digital clubbing, periostosis, and joint involvement. Pathogenic variants in the SLCO2A1 gene, encoding a prostaglandin transporter, may also be associated with gastrointestinal manifestations, including hypertrophic gastropathy, polypoid lesions, and chronic enteropathy. **Case presentation:** We present two clinical cases of brothers aged 36 and 38 years with recurrent pain, swelling, and synovitis of the knee and ankle joints, marked pachydermia with deep skin folds of the face and scalp, and digital clubbing. Musculoskeletal ultrasonography demonstrated bilateral knee effusions and synovial hypertrophy, while radiographs showed symmetric cortical thickening and periosteal bone proliferation of the long bones. Extended immunological testing showed no evidence of systemic autoimmune rheumatic disease. The older brother underwent bilateral knee

Received: Nov 6th, 2026
Accepted: Nov 20th, 2026
Published: Nov 25th, 2026
Copyright: © 2026 by the authors.
License: Bulgarian Society for Rheumatology.
This is an open access article distributed under the terms of the Creative Commons Attribution (CC BY) license.

synovectomy for recurrent joint effusions, followed by further episodes of arthritis. The same patient reported postprandial abdominal distension, changes in bowel habits, and episodes of small amounts of blood and mucus. Gastroenterological evaluation revealed diffuse thickening and polypoid transformation of the gastric mucosa, a duodenal polypoid lesion, and a submucosal cecal lesion; histology showed chronic inflammatory infiltration, foveolar and mucinous glandular hyperplasia with cystic dilatation. Both patients were referred for molecular genetic testing of SLCO2A1, which identified a homozygous pathogenic c.290G>A, p.(Arg97His) variant. Treatment with colchicine, systemic glucocorticoids, and nonsteroidal anti-inflammatory drugs resulted in a good clinical response. **Conclusion:** These cases highlight the phenotypic heterogeneity of SLCO2A1-associated primary hypertrophic osteoarthropathy and the importance of a multidisciplinary approach in combined cutaneous, osteoarticular, and gastrointestinal involvement.

Keywords: primary hypertrophic osteoarthropathy, pachydermoperiostosis, SLCO2A1, arthritis, gastrointestinal involvement, familial occurrence

Пахидермопериостоза (синдром на Touraine–Solente–Golé), диагностицирана при двама братя с хомозиготен вариант в гена SLCO2A1: фамилна изява със ставно и гастроинтестинално ангажиране

Резюме

Въведение: Първичната хипертрофична остеоартропатия, известна още като пахидермопериостоза или синдром на Touraine–Solente–Golé, е рядко наследствено заболяване, обусловено от нарушения в метаболизма на простагландин Е2. Типичният фенотип включва пахидермия, дигитален клубинг, периостоза и ставно ангажиране. Патогенни варианти в гена SLCO2A1, кодиращ простагландинов транспортер, могат да бъдат асоциирани и с гастроинтестинални прояви, включително хипертрофична гастропатия, полипоидни лезии и хронична ентеропатия. **Представяне на случая:** Представяме два клинични случая на братя на 36 и 38 години с рецидивиращи болка, отоци и синовит на коленните и глезенните стави, изразена пахидермия с дълбоки кожни гънки на лицето и скалпа и дигитален клубинг. Мускулно-скелетната ехография установи двустранни коленни ставни изливи и синовиална хипертрофия, а рентгенографски – симетрично кортикално задебеляване и

периостална костна пролиферация на дългите кости. Разширеното имунологично изследване не установи данни за системно автоимунно ревматично заболяване. При по-възрастния брат е проведена двустранна синовиектомия на коленните стави по повод рецидивиращи ставни изливи, последвани от нови епизоди на артрит. Същият пациент съобщава за постпрандиална абдоминална дистензия, промени в дефекационния ритъм и епизоди с оскъдни примеси на кръв и слуз. Гастроентерологично са установени дифузно задебеляване и полипоидна трансформация на стомашната лигавица, дуоденална полипоидна лезия и субмукозна формация в цекума; хистологично – хронична възпалителна инфилтрация, фовеоларна и муцинозна жлезна хиперплазия с кистична дилатация. Двамата пациенти бяха насочени за молекулярно-генетично изследване на SLCO2A1, при което беше установен хомозиготен патогенен вариант c.290G>A, p.(Arg97His). Проведено беше лечение с колхицин, системни глюкокортикоиди и нестероидни противовъзпалителни средства с добър клиничен ефект. **Заключение:** Случаите подчертават фенотипната хетерогенност на SLCO2A1-асоциираната първична хипертрофична остеоартропатия и значението на мултидисциплинарния подход при съчетано кожно, остеоартикуларно и гастроинтестинално ангажиране.

Ключови думи: първична хипертрофична остеоартропатия, пахидермопериостоза, SLCO2A1, артрит, гастроинтестинално ангажиране, фамилна обремененост

Rheumatology (BULGARIA)
Journal of Bulgarian Society for Rheumatology
Volume 34, Issue S2, 2026

Clinical Cases of Interstitial Lung Disease in Rheumatoid Arthritis

Valentina Reshkova[1]*, Daliya Pencheva[1], Mariana Ivanova-Goycheva[1]

1. Clinic of Rheumatology, St. Ivan Rilski Multiprofile University Hospital for Active Treatment, Sofia, Bulgaria

*** Correspondence:**

Valentina Reshkova
Clinic of Rheumatology, St. Ivan Rilski Multiprofile University Hospital for Active Treatment
Sofia, Bulgaria

Abstract

Introduction Rheumatoid arthritis (RA) is a chronic progressive autoimmune inflammatory joint disease characterised by symmetric erosive arthritis and extra-articular manifestations. Interstitial lung disease (ILD) is a serious complication of RA associated with substantial morbidity and mortality. The European Respiratory Society/European Alliance of Associations for Rheumatology (ERS/EULAR) recommendations emphasise assessment of ILD risk factors in every patient with RA and conditionally recommend high-resolution computed tomography (HRCT) screening in at-risk patients with factors such as older age, male sex, smoking, elevated rheumatoid factor (RF) and anti-citrullinated protein antibodies (ACPA), increased inflammatory markers, and high articular disease activity. The most common radiological pattern of RA-associated ILD (RA-ILD) is usual interstitial pneumonia (UIP), characterised on HRCT by peripheral reticular opacities and honeycombing. Data from international studies indicate that targeted screening of at-risk patients with RA identifies previously undiagnosed ILD in approximately 9% of cases. We present two clinical cases illustrating different phenotypes of RA-ILD. **Case presentation:** The first was a 61-year-old man with active RA of 27 years' duration and chronic fibrotic lung changes. Treatment with leflunomide 20 mg, certolizumab pegol, and nintedanib 150 mg daily resulted in stabilisation of both articular and pulmonary manifestations. The second was a 62-year-old man with a

Received: Nov 6th, 2026
Accepted: Nov 20th, 2026
Published: Nov 25th, 2026
Copyright: © 2026 by the authors.
License: Bulgarian Society for Rheumatology.
This is an open access article distributed under the terms of the Creative Commons Attribution (CC BY) license.

two-year history of RA, high RF and ACPA titres at diagnosis, erosive changes, and predominant articular manifestations, in whom active interstitial inflammatory changes without significant pulmonary fibrosis were identified. Treatment with methylprednisolone, methotrexate, and adalimumab resulted in a favourable effect on overall disease activity. **Conclusion:** These cases highlight the importance of early detection and phenotyping of ILD in patients with RA and risk factors, ranging from identification of active interstitial changes before development of significant fibrosis to management of established chronic fibrotic disease. The updated EULAR recommendations for RA management acknowledge evidence suggesting that nintedanib and pirfenidone may slow lung function decline in RA-ILD, although the evidence remains insufficient for definitive therapeutic recommendations. This underscores the need for an individualised multidisciplinary approach considering both RA activity and the phenotype and progression of pulmonary involvement.

Keywords: rheumatoid arthritis, interstitial lung disease

Клинични случаи с интерстициална белодробна болест при ревматоиден артрит

Резюме

Въведение: Ревматоидният артрит (РА) е автоимунно възпалително ставно заболяване с хронично-прогресиращ ход, протичащо със симетричен ерозивен артрит и извънставни прояви. Интерстициалната белодробна болест (ИББ) е сериозно усложнение на РА с висока заболеваемост и смъртност. ERS/EULAR препоръките подчертават оценката за рискови фактори за ИББ при всеки пациент с РА и условно препоръчват HRCT скрининг при рискови пациенти с фактори като напреднала възраст, мъжки пол, тютюнопушене, висок RF/anti-CCP, повишени възпалителни маркери и висока ставна активност. Най-честият радиографски образ е обикновената интерстициална пневмония (UIP), характеризираща се при HRCT с периферни ретикуларни засенчвания и промени тип „пчелна пита“. Данни от международни проучвания показват, че при целенасочен скрининг на рискови пациенти с РА недиагностицирана ИББ се установява при около 9% от случаите. Представят се два клинични случая с два фенотипа на РА-ИББ. **Представяне на случая:** Първият е мъж на 61 години с активен РА от 27 години и хронични фиброзиращи белодробни промени. Лечението с leflunomide 20 mg, certolizumab pegol и nintedanib 150 mg дневно води до стабилизиране на ставните

и белодробните прояви. Вторият е мъж на 62 години с двегодишна давност на РА, висока имунологична активност при поставяне на диагнозата, ерозивни промени и водещ ставен синдром, с установени активни интерстициални възпалителни промени без значима белодробна фиброза. Лечението с methylprednisolone, methotrexate и adalimumab води до добър ефект върху цялостната активност на заболяването. **Заключение:** Двата случая подчертават значението на ранното търсене и фенотипизиране на ИББ при пациенти с РА и рискови фактори – от откриване на активни интерстициални промени преди развитието на значима фиброза до поведение при установен хроничен фиброзиращ фенотип. Актуализацията на EULAR за лечение на РА отчита данни, че nintedanib и pirfenidone могат да забавят спада на белодробната функция при РА-ИББ, но доказателствата все още са недостатъчни за категорични терапевтични препоръки. Това подчертава необходимостта от индивидуализиран мултидисциплинарен подход, отчитащ едновременно активността на РА и характера и прогресията на белодробното засягане

Ключови думи: ревматоиден артрит, интерстициална белодробна болест

Rheumatology (BULGARIA)
Journal of Bulgarian Society for Rheumatology
Volume 34, Issue S2, 2026

Synovial Fluid Analysis: A Key Method in Diagnostics of Rheumatic Diseases

V. Terzieva[1]*, G. Kotov[1,2], M. Ivanova[1,3]

1. Clinic of Rheumatology, University Hospital "St. Ivan Rilski", Sofia, Bulgaria
2. Department of Rheumatology, Faculty of Medicine, Medical University of Sofia, Bulgaria
3. Department of Internal Medicine, Faculty of Medicine, Medical University of Sofia, Bulgaria

*** Correspondence:**

V. Terzieva
Clinic of Rheumatology, University Hospital "St. Ivan Rilski"
Sofia, Bulgaria
Email: drterzievavassilia@gmail.com

Abstract

Background: Synovial fluid (SF) analysis remains a key diagnostic method in the diagnosis and differential diagnosis of arthritis, yet the gold standard - compensated polarized light microscopy (CPLM) - shows operator-dependent variability even among experienced observers. In parallel, evidence for the diagnostic role of molecular SF biomarkers is expanding. **Aim:** To summarize current challenges in diagnosis of degenerative, inflammatory and septic conditions by using synovial fluid analysis. **Methods:** A literature review (PubMed, Scopus, 2017-2026) was performed on the morphology and the characteristic appearance of different types of crystals, novel objective detection methods and biomarkers (alpha-defensin, D-lactate, presepsin, calprotectin, cytokines (IL-6, TNFSF14)) and findings from our clinical practice. **Results:** Interobserver agreement for CPLM is good only among experienced specialists. A machine-learning Raman classifier achieved 96.0% accuracy for calcium pyrophosphate crystals and 92.5% for monosodium urate in a real clinical setting. Further validation of this novel method in independent, multicenter studies is needed before its introduction into routine clinical practice. The presence of crystals does not exclude infection, with

Received: Nov 6th, 2026
Accepted: Nov 20th, 2026
Published: Nov 25th, 2026
Copyright: © 2026 by the authors.
License: Bulgarian Society for Rheumatology.
This is an open access article distributed under the terms of the Creative Commons Attribution (CC BY) license.

concomitant septic and crystal-induced arthritis occuring in 4-5.3% of cases; synovial D-lactate outperforms leukocyte count, and presepsin shows an AUC of 0.93 for distinguishing septic from crystal-induced arthritis. Among biomarkers, only alpha-defensin (periprosthetic joint infection) and D-lactate have established clinical utility; cytokines and TNFSF14 remain meaningful but insufficiently specific for standalone diagnostic use. **Conclusion:** Diagnosis of crystal-induced arthropathies is shifting from purely morphological assessment toward a combined morphological-molecular approach. Integrating cellular and crystal analysis, as well as biomarker interpretation in clinical context improves diagnostic accuracy and supports differentiation from septic arthritis.

Keywords: synovial fluid, biomarkers, rheumatic diseases

Анализ на синовиалната течност: ключов метод в диагностиката на ревматологичните заболявания

Резюме

Въведение: Синовиалната течност (СТ) остава ключов диагностичен метод при диагностика и диференциална-диагностика на артрит, но златният стандарт - компенсираната поляризационна микроскопия (КПМ) - показва голяма вариабилност на резултатите в зависимост от изследователя. Паралелно нарастват данните за диагностичната роля на молекулните биомаркери в СТ. **Цели:** Да се обобщят съвременните предизвикателства пред диагностиката на дегенеративни, възпалително-ставни и септични състояния посредством анализ на синовиална течност. **Методи:** Обзор на литературата (PubMed, Scopus, 2017-2026) върху морфологията и характерния образ на различни видове кристали в СТ, новите обективни методи за откриване и биомаркерите (алфа-дефензин, D-лактат, препепсин, калпротектин, цитокини (IL-6, TNFSF14)), както и собствени резултати. **Резултати:** Съгласието между изследващите при КПМ е добро само сред опитни специалисти. Базираният на машинно обучение Раманов класификатор достига 96,0% точност за калциево-пирофосфатни и 92,5% за кристали мононатриев урат в реална клинична среда. Предстои потвърждение в независими, мултицентрични проучвания, преди този нов метод да навлезе в рутинната клинична практика. Наличието на кристали не изключва инфекция - съвместна изява има в 4-5,3% от случаите; синовиалният D-лактат превъзхожда левкоцитния брой, а препепсин показва отлична способност за разграничаване на септичен от кристално-индуциран артрит (AUC

0,93). Сред биомаркерите единствено алфа-дефензинът (перипротезна инфекция) и D-лактатът имат установено клинично приложение; цитокините и TNFSF14 остават значими, но недостатъчно специфични за самостоятелна диагностична употреба. **Заключение:** Диагностиката на кристални артропатии преминава от чисто морфологична към комбинирана морфологично-молекулярна оценка. Комбинираната интерпретация на клетъчен, кристален анализ и биомаркери в клиничен контекст повишава точността и подпомага разграничаването от септичен артрит.

Ключови думи: синовиална течност, биомаркери, ревматични болести

Rheumatology (BULGARIA)
Journal of Bulgarian Society for Rheumatology
Volume 34, Issue S2, 2026

Achilles Tendon Enthesitis in Three Patients with Primary Biliary Cholangitis Without Evidence of Underlying Inflammatory Joint Disease: Three Clinical Cases

Tanya Sapundzhieva[1, 2]*, Lyubomir Sapundzhiev[2, 3], Anastas Batalov [1, 4]

1. Medical University of Plovdiv, Medical Faculty, Department of Internal Diseases, Plovdiv, Bulgaria
2. Rheumatology Department, University Hospital 'Pulmed', Plovdiv, Bulgaria
3. Rheumatology Clinic, University Hospital 'Sofiamed', Sofia, Bulgaria
4. Rheumatology Clinic, University Hospital 'Kaspela', Plovdiv, Bulgaria

*** Correspondence:**

Tanya Sapundzhieva
Medical University of Plovdiv, Medical Faculty, Department of Internal Diseases
Plovdiv, Bulgaria
Email: taniasapundjieva@abv.bg

Abstract

Introduction: Enthesitis of the Achilles tendon is one of the most common musculoskeletal manifestations in diseases within the spectrum of spondyloarthritides. Ultrasonographic (US) examination plays a key role in identifying the structural and inflammatory lesions that define enthesitis. Primary biliary cholangitis (PBC), formerly known as primary biliary cirrhosis, is a chronic autoimmune liver disease that is often accompanied by musculoskeletal manifestations such as arthralgia, myalgia, arthritis, and osteopenia/osteoporosis. Interleukin-17 is recognized as a key mediator in the pathogenesis of PBC - it sustains chronic inflammation, contributes to bile duct destruction, and accelerates the progression of liver fibrosis. Its role in the development of enthesitis is also well established. **Case presentation:** We present three clinical cases of patients with confirmed PBC in whom we identified severe Achilles tendon enthesitis, without

Received: Nov 6th, 2026
Accepted: Nov 20th, 2026
Published: Nov 25th, 2026
Copyright: © 2026 by the authors.
License: Bulgarian Society for Rheumatology.
This is an open access article distributed under the terms of the Creative Commons Attribution (CC BY) license.

evidence of an underlying disease from the spondyloarthritides spectrum and without a family history of such conditions. We present the results regarding the efficacy and safety of interleukin-17 blockade on clinical symptoms and US-proven entheseal inflammation.

Keywords: inflammatory joint disease, enthesitis, primary biliary cholangitis

Ентезит на Ахилесовото сухожилие при трима пациенти с първичен билиарен холангит без данни за подлежащо възпалително ставно заболяване: три клинични случая

Резюме

Въведение: Ентезитът на Ахилесовото сухожилие е една от най-честите мускулно-скелетни прояви при заболяванията от спектъра на спондилоартритите. Ултрасонографското (УС) изследване има ключова роля за идентифициране на структурните и възпалителните лезии, дефиниращи ентезита. Първичният билиарен холангит (ПБХ), известен преди като първична билиарна цироза, е хронично автоимунно чернодробно заболяване, което често се съпровожда от мускулно-скелетни прояви като артралгии, миалгии, артрит и остеопения/остеопороза. Интерлевкин-17 е признат ключов медиатор в патогенезата на ПБХ – той поддържа хроничното възпаление, участва в деструкцията на жлъчните канали и ускорява прогресията на чернодробната фиброза. Добре установена е и ролята му в развитието на ентезитите. **Представяне на случая:** Представяме три клинични случая на пациенти с доказан ПБХ, при които установихме тежък ентезит на Ахилесовото сухожилие, без данни за подлежащо заболяване от спектъра на спондилоартритите и без фамилна анамнеза за такова. Представяме резултатите относно ефективността и безопасността на блокирането на интерлевкин-17 върху клиничните симптоми и УС-доказаното ентезно възпаление.

Ключови думи: възпалително ставно заболяване, ентезит, първичен билиарен холангит

Rheumatology (BULGARIA)
Journal of Bulgarian Society for Rheumatology
Volume 34, Issue S2, 2026

Efficacy and Safety of Combined Therapy with a JAK Inhibitor and Nintedanib in a Patient with Seropositive Rheumatoid Arthritis and Progressive Interstitial Lung Disease: A Case Report

Tanya Sapundzhieva[1,2]*, Lyubomir Sapundzhiev[2,3], Plamen Todorov[1], Martin Mitev [1, 2], Anastas Batalov[1, 4]

1. Medical University of Plovdiv, Medical Faculty, Department of Internal Diseases, Plovdiv, Bulgaria
2. Rheumatology Department, University Hospital 'Pulmed', Plovdiv, Bulgaria
3. Rheumatology Clinic, University Hospital 'Sofiamed'; Sofia, Bulgaria
4. Rheumatology Clinic, University Hospital 'Kaspela'; Plovdiv, Bulgaria

*** Correspondence:**

Tanya Sapundzhieva
Medical University of Plovdiv, Medical Faculty, Department of Internal Diseases
Plovdiv, Bulgaria
Email: taniasapundjieva@abv.bg

Abstract

Introduction: Interstitial lung disease (ILD) occurs in 10–20% of patients with seropositive rheumatoid arthritis, most commonly with a radiologic pattern of usual interstitial pneumonia. **Case presentation:** We report the case of a 55-year-old man with a three-month history of dyspnea and dry cough, without fever. He was initially treated with two courses of antibiotics prescribed by his general practitioner for suspected lower respiratory tract infection, without clinical improvement. Due to persistent symptoms, a pulmonologist performed chest radiography and raised suspicion of ILD associated with an underlying rheumatic disease, prompting referral to a rheumatologist. The patient reported episodic pain and stiffness in the small joints of the hands and feet over several weeks. Physical examination revealed synovitis of the bilateral 2–4 metacarpophalangeal (MCP) and

Received: Nov 6th, 2026
Accepted: Nov 20th, 2026
Published: Nov 25th, 2026
Copyright: © 2026 by the authors.
License: Bulgarian Society for Rheumatology.
This is an open access article distributed under the terms of the Creative Commons Attribution (CC BY) license.

wrist joints, as well as bilateral 2–5 metatarsophalangeal (MTP) joints. Ultrasonography confirmed synovitis of the radiocarpal and intercarpal joints, and of the 2–4 MCP and 2–5 MTP joints bilaterally. Laboratory tests showed leukocytosis, elevated acute phase reactants, and high-titer rheumatoid factor and anti-CCP antibodies. Radiographs of the hands and feet demonstrated no erosive changes. High-resolution computed tomography (CT) of the chest revealed diffuse honeycombing, traction bronchiectasis, and reticulations, consistent with ILD. Treatment with a JAK inhibitor was initiated. Due to radiologic and functional progression of ILD on follow-up CT and pulmonary function tests, nintedanib was added. **Conclusion:** We present the six-month efficacy and safety outcomes of combined therapy with a JAK inhibitor and nintedanib in a patient with seropositive rheumatoid arthritis–associated ILD.

Keywords: rheumatoid arthritis, interstitial lung disease, JAK-inhibitors, antifibrotics

Ефективност и безопасност на комбинираната терапия с JAK инхибитор и нинтеданиб при пациент със серопозитивен ревматоиден артрит и прогресираща интерстициална белодробна болест: клиничен случай

Резюме

Въведение: Интерстициалната белодробна болест (ILD) се среща при 10–20% от пациентите със серопозитивен ревматоиден артрит (РА), като най-често се наблюдава образ, характерен за обикновена интерстициална пневмония (UIP). **Представяне на случая:** Представяме клиничен случай на 55-годишен мъж с тримесечни оплаквания от прогресиращ задух и суха кашлица, без фебрилитет. Първоначално е лекуван с два антибиотика по повод подозирана инфекция на долните дихателни пътища, без клинично подобрение. След консултация с пулмолог и данни от рентгенография на бял дроб е изказано съмнение за ILD, асоциирана с ревматично заболяване, и пациентът е насочен към ревматолог. Анамнестично съобщава за епизодични болка и скованост в малките стави на ръцете и краката. Обективно се установява синовит на 2–4 метакарпофалангеални (МКФ) и гривнени стави двустранно, както и на 2–5 метатарзофалангеални (МТФ) стави двустранно. Ултрасонографията потвърждава синовит на радио-карпалната и интеркарпалната става, както и на 2–4 МКФ и 2–5 МТФ стави двустранно. Лабораторните изследвания показват левкоцитоза, завишени острофазови

реактанти, както и висок титър ревматоиден фактор и анти-CCP антитела. Рентгенографията на ръце и ходила не демонстрира ерозии. Компютърна томография (КАТ) на гръден кош установява дифузни промени тип „пчелна пита“, тракционни бронхиектазии и ретикулации, съвместими с ILD. Стартирана е терапия с JAK-инхибитор. Поради прогресия на ILD от контролния КАТ и спад на виталния капацитет към терапията е добавен нинтеданиб. **Заключение:** Представяме шестмесечни данни за ефективността и безопасността на комбинираната терапия с JAK-инхибитор и нинтеданиб.

Ключови думи: ревматоиден артрит, интерстициална белодробна болест, JAK-инхибитори, антифибротици

Rheumatology (BULGARIA)
Journal of Bulgarian Society for Rheumatology
Volume 34, Issue S2, 2026

Isolated Enthesitis of Spinal and Pelvic Entheses – an Unusual Phenotype of Psoriatic Disease: A Case Report

Tanya Sapundzhieva[1,2]*, Lyubomir Sapundzhiev[2,3], Plamen Todorov[1], Martin Mitev[1, 2], Anastas Batalov[1, 4]

1. Medical University of Plovdiv, Medical Faculty, Department of Internal Diseases, Plovdiv, Bulgaria
2. Rheumatology Department, University Hospital 'Pulmed', Plovdiv, Bulgaria
3. Rheumatology Clinic, University Hospital 'Kaspela', Plovdiv, Bulgaria
4. Rheumatology Clinic, University Hospital 'Sofiamed', Sofia, Bulgaria

*** Correspondence:**

Tanya Sapundzhieva
Medical University of Plovdiv, Medical Faculty, Department of Internal Diseases
Plovdiv, Bulgaria
Email: taniasapundjieva@abv.bg

Abstract

Case presentation: We present the clinical case of a 24-year-old woman with a four-year history of pelvic and pubic pain, dysuria, and pain during sexual intercourse. She had consulted more than ten gynecologists and undergone multiple investigations (Pap smears, vaginal and cervical swabs for sexually transmitted infections, repeated sterile urine tests), all without evidence of genital or urinary infection. She had a long-standing history of psoriasis vulgaris involving the scalp and trunk, as well as a father with psoriatic arthritis (PsA), for which he was receiving biological therapy. Preserved range of motion in peripheral joints, without clinical signs of synovitis. Palpatory tenderness over the pubic bone, greater trochanters, iliac wings, and posterior iliac crest. Tests for sacroiliitis were negative. Full range of motion in all spinal segments. Normal acute-phase reactants; positive HLA-B27.

Received: Nov 6th, 2026
Accepted: Nov 20th, 2026
Published: Nov 25th, 2026
Copyright: © 2026 by the authors.
License: Bulgarian Society for Rheumatology.
This is an open access article distributed under the terms of the Creative Commons Attribution (CC BY) license.

Imaging studies: 1. Musculoskeletal ultrasonography (MSUS): Polyenthesitis involving the entheses of the gluteus medius/minimus, tensor fasciae latae, adductor longus, erector spinae, *and* semitendinosus/semimembranosus/biceps femoris. No enthesitis at the Achilles tendon, plantar fascia, quadriceps tendon, or proximal/distal patellar tendon; no mini-enthesitis; no synovitis or tenosynovitis. 2. Conventional radiography of the pelvis and spine: no evidence of sacroiliitis or spondylitis; 3. Pelvic magnetic-resonance imaging (MRI): no inflammatory or structural lesions typical of spondyloarthropathies. High T2/STIR signal in multiple pelvic entheses, consistent with entheseal inflammation. A diagnosis of psoriatic arthropathy with isolated entheseal involvement was established. A four-week course of non-steroidal anti-inflammatory drugs (NSAIDs) resulted in only partial clinical improvement. Due to objective evidence of enthesitis (MSUS and MRI) and insufficient response to NSAIDs, and considering the key role of IL-17 in the pathogenesis of enthesitis, therapy with a monoclonal antibody targeting interleukin-17 was initiated. **Conclusion:** We present six-month clinical and ultrasonographic results on the efficacy and safety of IL-17 blockade in this unusual phenotype of psoriatic disease.

Keywords: psoriatic arthritis, enthesitis, anti-IL17 therapy

Изолиран ентезит на гръбначни и тазови ентези – необичаен фенотип на псориатичната болест – описание на клиничен случай

Резюме

Представяне на случая: Представяме клиничен случай на 24-годишна жена с четиригодишни оплаквания от болка в таза и пубиса, дизурия и болка при полов контакт. Пациентката е консултирала над 10 гинеколога и е преминала многократни изследвания (цитонамазки, влагалищни и цервикални секрети за сексуално-преносими инфекции, стерилни урини), без данни за генитална или уринарна инфекция. От години страда от псориазис вулгарис, ангажиращ скалпа и кожата на тялото, и има баща с псориатичен артрит (PsA), който е на биологично лечение. От обективното изследване - запазен обем на движение в периферните стави, без клинични данни за синовит. Палпаторна болка върху os pubis, големите трохантери, илиачните крила и задната част на илиачната кост. Тестовете за сакроилеит са отрицателни. Запазен обем на движение в трите отдела на гръбначния стълб. От

лабораторните изследвания: нормални стойности на острофазовите реактанти; положителен резултат за носителство на HLA-B27. От образните изследвания: 1. Мускулно-скелетна ултрасонография (МСУС): Полиентезит, ангажиращ ентезите на gluteus medius/minimus, tensor fasciae latae, adductor longus, erector spinae, semitendinosus/semimembranosus/biceps femoris. Без ентезит на Ахилесовото сухожилие, плантарната фасция, квадрицепсното, проксималното и дисталното пателарно сухожилие; без мини-ентезит; без синовити и теносиновити. 2. Конвенционална рентгенография на таз и гръбначен стълб: без данни за сакроилеит или спондилит. 3. Ядрено-магнитен резонанс (ЯМР) на таз: липсват възпалителни или структурни лезии, типични за спондилоартропатиите. Налице са високи сигнали на T2/STIR в множество ентези на ниво таз, съответстващи на ентезно възпаление. Обсервирахме диагноза псориатична артропатия с изолирано ентезно ангажиране. Проведен беше четириседмичен курс на лечение с нестероидни противовъзпалителни средства (НСПВС), който доведе до частичен клиничен отговор. Поради обективни данни за ентезит (УС и ЯМР) и недостатъчен ефект от НСПВС, и предвид ключовата роля на IL-17 в патогенезата на ентезитите, беше започната терапия с моноклонално антитяло срещу интерлевкин-17. **Заключение:** Представяме шестмесечни резултати (клинични и ехографски) за ефективността и безопасността на блокирането на интерлевкин-17 при този необичаен фенотип на псориатичната болест.

Ключови думи: псориатичен артрит, ентезит, анти-IL17 терапия

Rheumatology (BULGARIA)
Journal of Bulgarian Society for Rheumatology
Volume 34, Issue S2, 2026

Anifrolumab for Refractory Cutaneous Involvement in Juvenile Dermatomyositis – A Case Report

Lyubomir Sapundzhiev[1,2]*, Tanya Sapundzhieva[2,3], Martin Mitev[2,3]

1. Rheumatology Department, University Hospital 'Pulmed', Plovdiv, Bulgaria
2. Rheumatology Clinic, University Hospital 'Sofiamed', Sofia, Bulgaria
3. Medical University of Plovdiv, Medical Faculty, Department of Internal Diseases, Plovdiv, Bulgaria

*** Correspondence:**

Lyubomir Sapundzhiev
Medical University of Plovdiv, Medical Faculty, Department of Internal Diseases
Plovdiv, Bulgaria

Abstract

Introduction: Juvenile dermatomyositis (JDM) is a rare autoimmune inflammatory disease characterized by cutaneous and muscular manifestations. Persistent cutaneous involvement despite conventional immunosuppressive therapy represents a significant therapeutic challenge. Anifrolumab, a monoclonal antibody targeting the type I interferon receptor, may offer a potential therapeutic option for refractory cutaneous manifestations. **Case Presentation:** We report the case of a female patient diagnosed with juvenile dermatomyositis at the age of 12, with a long-standing disease course and persistent cutaneous disease activity. Throughout the course of her disease, the patient had received methotrexate, azathioprine, cyclosporine, systemic corticosteroids, intravenous methylprednisolone pulse therapy, and hydroxychloroquine, without achieving satisfactory control of the cutaneous manifestations. At the most recent hospitalization, clinical examination revealed facial erythema, Gottron's papules, erythematous lesions over the elbows, residual hypopigmented skin changes, and periungual erythema. No clinically apparent muscle weakness was observed. Laboratory investigations demonstrated normal creatine kinase levels and positive antinuclear antibodies (ANA) at a titer of 1:640, with previously

Received: Nov 6th, 2026
Accepted: Nov 20th, 2026
Published: Nov 25th, 2026
Copyright: © 2026 by the authors.
License: Bulgarian Society for Rheumatology.
This is an open access article distributed under the terms of the Creative Commons Attribution (CC BY) license.

documented anti-Ku antibody positivity. Due to persistent cutaneous disease activity and an inadequate response to previous treatment regimens, therapy with anifrolumab was initiated. During treatment, a marked improvement in the skin rash and a clear clinical response were observed. **Conclusion:** This case highlights the potential of type I interferon pathway blockade as a therapeutic strategy for refractory cutaneous involvement in juvenile dermatomyositis. Further studies are warranted to evaluate the long-term efficacy and safety of anifrolumab in this patient population.

Keywords: juvenile dermatomyositis, anifrolumab

Анифролумаб при рефрактерно кожно засягане в хода на ювенилен дерматомиозит – клиничен случай

Резюме

Въведение: Ювенилният дерматомиозит (ЮДМ) е рядко автоимунно възпалително заболяване, характеризиращо се с кожни и мускулни прояви. Персистиращото кожно засягане въпреки конвенционалната имуносупресивна терапия представлява значително терапевтично предизвикателство. Анифролумаб, моноклонално антитяло срещу рецептора за интерферони тип I, представлява потенциална терапевтична възможност при рефрактерни кожни прояви. **Клиничен случай:** Представяме пациентка с ювенилен дерматомиозит, диагностициран на 12-годишна възраст, с дългогодишно протичане и персистираща кожна активност. В хода на заболяването е провеждано лечение с метотрексат, азатиоприн, циклоспорин, системни кортикостероиди, пулсова терапия с метилпреднизолон и хидроксихлорохин, без постигане на задоволителен контрол върху кожните прояви. При последната хоспитализация се установяват лицев еритем, папули на Gottron, еритемни лезии в областта на лакътните стави, хипопигментни остатъчни изменения и периунгвален еритем. Не се установява клинично изразена мускулна слабост. Лабораторните изследвания показват нормални стойности на креатинкиназата и положителни ANA (1:640), при предходно установени анти-Ku антитела. Поради персистиращата кожна активност и недостатъчния ефект от предходните терапевтични режими е започнато лечение с анифролумаб. В хода на терапията се наблюдава значително подобрение на кожния обрив и отчетлив клиничен отговор. **Заключение:** Представеният случай демонстрира потенциала на

блокадата на интерфероновия сигнален път като терапевтична стратегия при рефрактерно кожно засягане в хода на ювенилен дерматомиозит. Необходими са допълнителни проучвания за оценка на дългосрочната ефективност и безопасност на анифролумаб при тази група пациенти.

Ключови думи: ювенилен дерматомиозит, анифролумаб